

# Casi Clinici



Società Italiana  
di Ortodonzia

[www.sido.it](http://www.sido.it)

# Caso n° 6

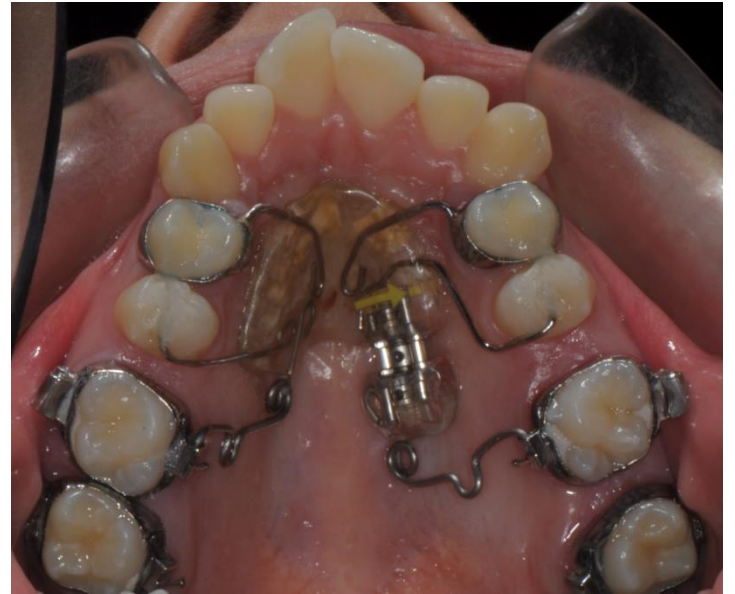
Distalizzazione segmentata monolaterale

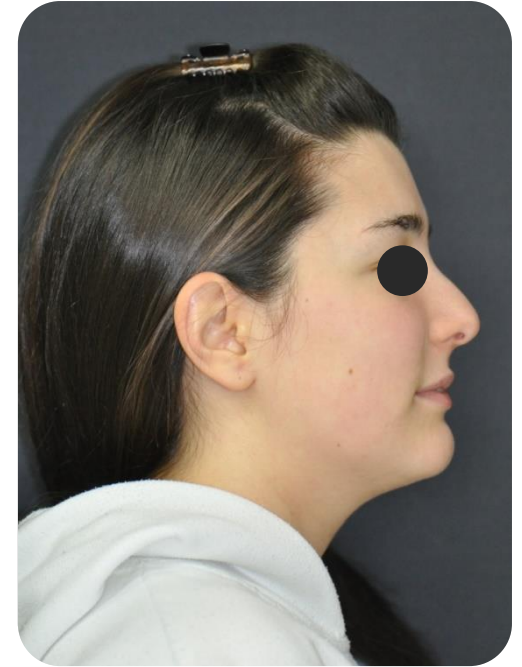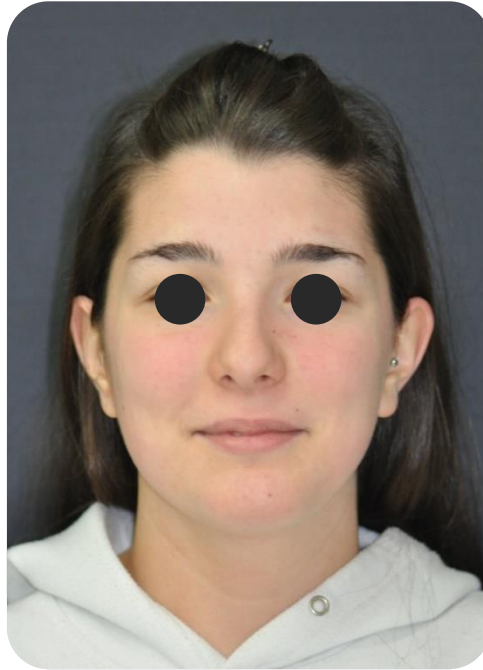
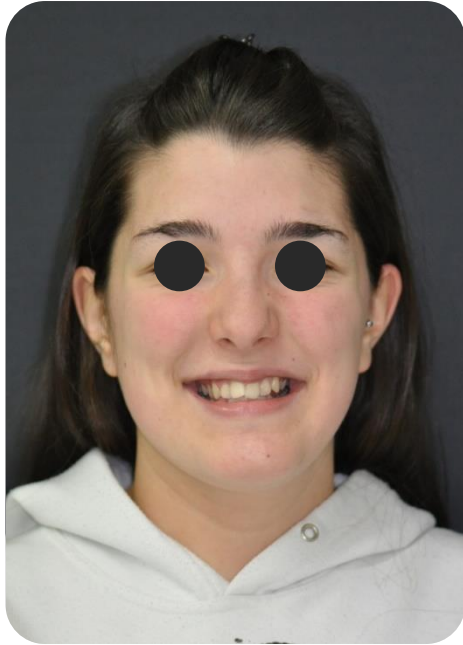Sessione I.B.O.: 2015

Ricertificazione: Prof. Alberto Caprioglio

Età paziente: 16,8

Sesso: F

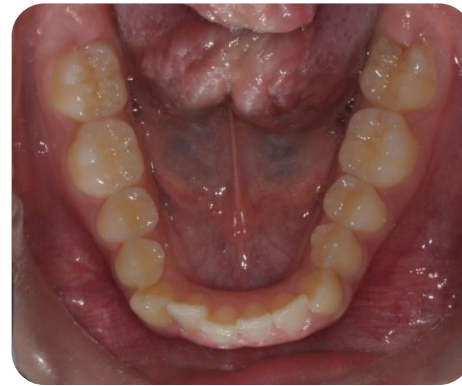
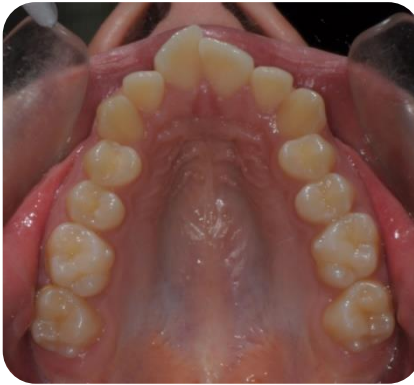
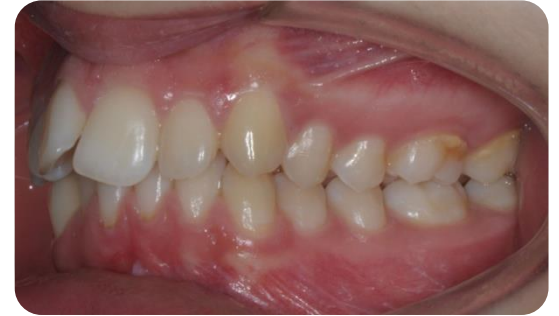
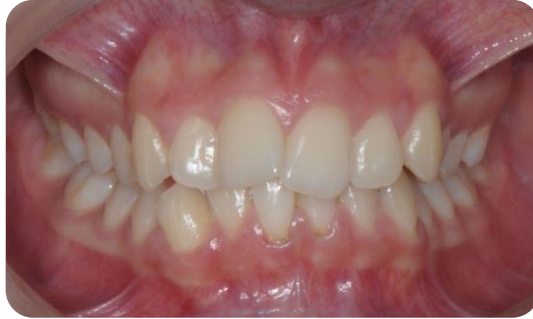
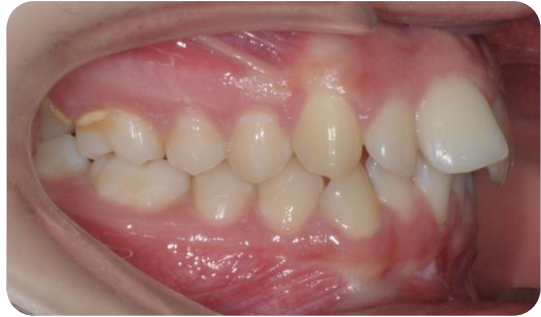**Fotografie extraorali – Data: 10-3-2011**

**Caso n. 6**

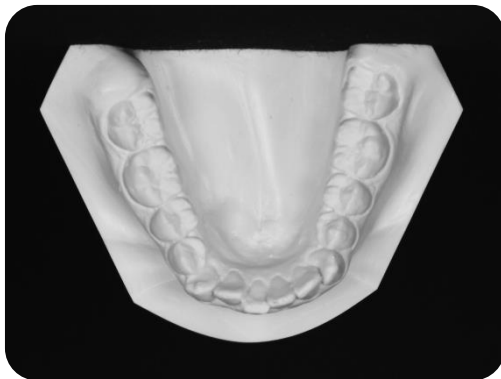
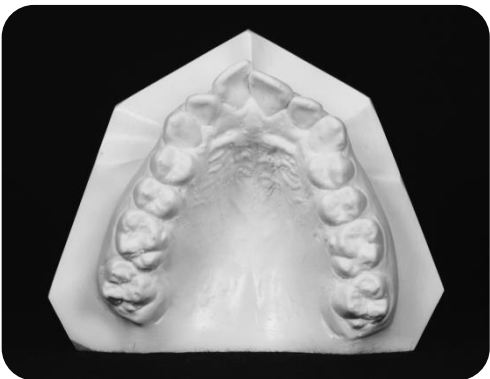
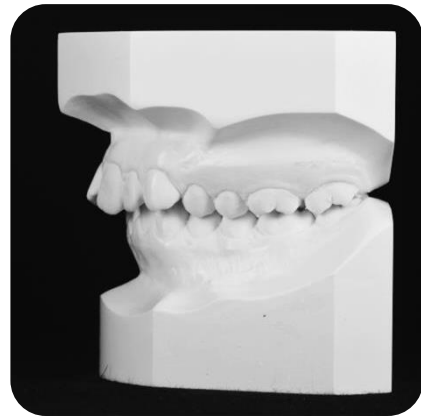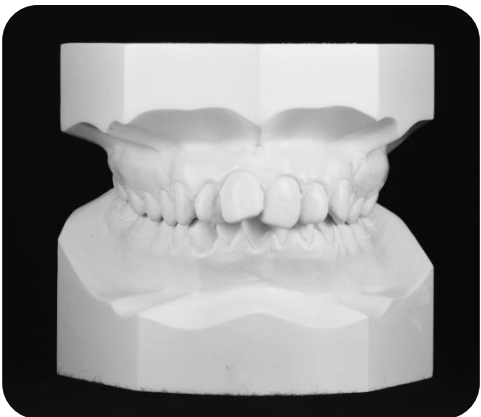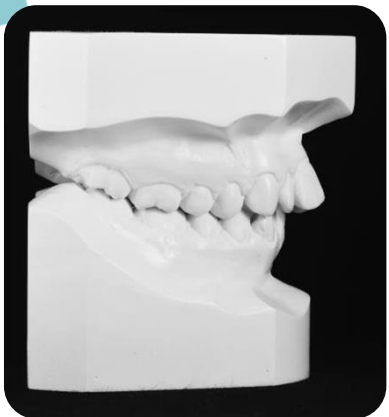**Sessione I.B.O.: 2015**



Caso n. 6

Fotografie intraorali iniziali – Data: 10-3-2011

Sessione I.B.O.: 2015



Caso n. 6

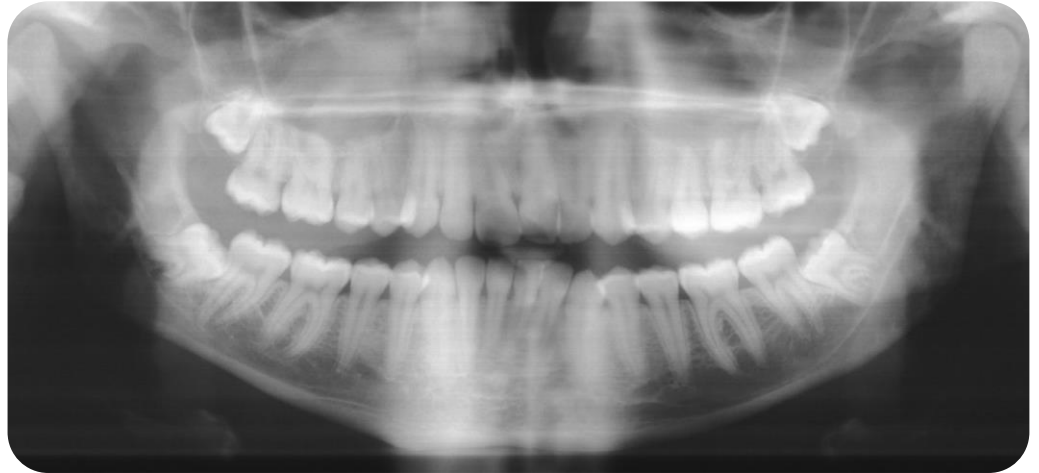
Fotografie intraorali iniziali – Data: 10-3-2011

Sessione I.B.O.: 2015

# ORTOPANTOMOGRAMMA

## Formula dentaria

8	7	6	5	4	3	2	1		1	2	3	4	5	6	7	8
<hr/>																
8	7	6	5	4	3	2	1		1	2	3	4	5	6	7	8



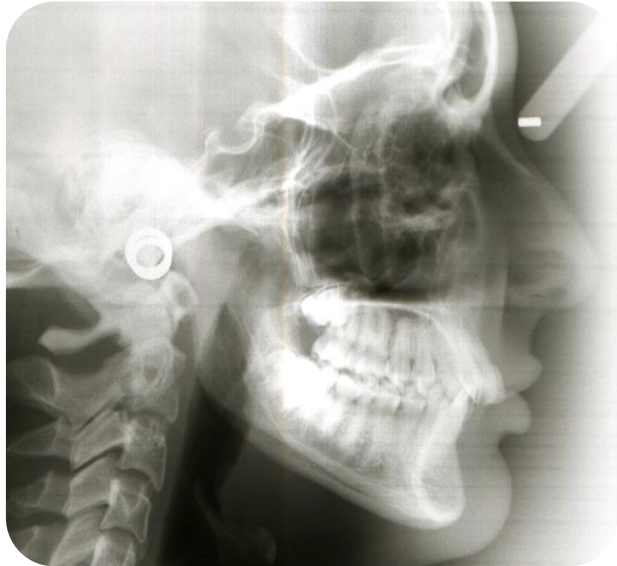## Commenti:

Tutti i denti permanenti, inclusi i denti del giudizio, erano presenti. La morfologia delle radici ed il parodonto generale era in buone condizioni.

Caso n. 6

Sessione I.B.O.: 2015

# Teleradiografia latero-laterale e cefalometria iniziale



## RAPPORTI SCHELETRICI SAGITTALI

Posizione del Mascellare S.N / A	78,5°
Posizione della Mandibola S.N / Pg	77,5°
Relazione inter-mascellare sagittale A.N / Pg	1°

## RAPPORTI SCHELETRICI VERTICALI

Inclinazione del Mascellare S.N / ANS.PNS	10°
Inclinazione della Mandibola S.N / Go.Gn	35°
Relazione Inter-mascellare Verticale ANS.PNS / Go.Gn	25°

## RAPPORTI DENTO-BASALI

Inclinazione Incisivo Superiore +1 / ANS.PNS	124,5°
Inclinazione Incisivo Inferiore -1 / Go.Gn	94°
Compensazione Incisivo Inferiore -1 / A.Pg (mm.)	0 mm

## RAPPORTI DENTALI

Overjet	6,5 mm
Overbite	3 mm
Angolo Inter-incisivo	108°

Caso n. 6

Data: 10-3-2011

Sessione I.B.O.: 2015

# DIAGNOSI

<b>Occlusale Sagittale</b>	Overjet 6.5 mm Classe 2 molare e canina sinistra
<b>Occlusale Verticale</b>	Overbite 3 mm
<b>Occlusale Trasversale</b>	Normale
<b>Scheletrica Sagittale</b>	Biretrusione, incisivi maxillari pro-inclinati ( $124^\circ$ ), incisivi mandibolari in una posizione arretrata (0 mm to APg) ed affollamento dell'area incisiva inferiore (4 mm). Angolo interincisivo ridotto.
<b>Scheletrica Verticale</b>	Normo-inclinazione dal punto di vista verticale.

Caso n. 6



# DESCRIZIONE DEL CASO

## Situazione generale

Femmina , caucasica, 17 anni, sana costituzione, riferita dal dentista di famiglia per l'over jet importante e la carenza di spazio.

**Anamnesi:** non risultavano a storie pregresse di traumi dentari, mal di testa o allergie. La paziente riferisce di aver avuto il menarca a 11<sup>6</sup> anni.

**Esame del viso:** profilo piatto che, quando sorride, mostra quasi l'intera corona degli incisivi superiori. Il solco labbio-mentale è aumentato e il pogonion cutaneo crea una buona definizione del mento. Le labbra sono competenti.

**Esame della funzione:** Una corretta respirazione e deglutizione erano presenti. I muscoli masticatori e l'ATM non presentano alterazioni significative. L'intervallo di mobilità della mandibola era normale. Non si osservano differenze CR-CO.

**Esame intraorale:** La paziente aveva una buona igiene orale, una attività cariogena bassa e non erano presenti otturazioni. La mucosa orale ed i tessuti circostanti erano in ordine.

# PIANO DI TRATTAMENTO

Sulla base di un modello favorevole di crescita si optò per una meccanica non estrattiva.

Gli obiettivi del trattamento erano: modificare la forma dell'arcata maxillare, correggere la posizione degli incisivi superiori, risolvere l'affollamento inferiore stabilire una buona relazione molare e mantenere un corretto sigillo labbiale.

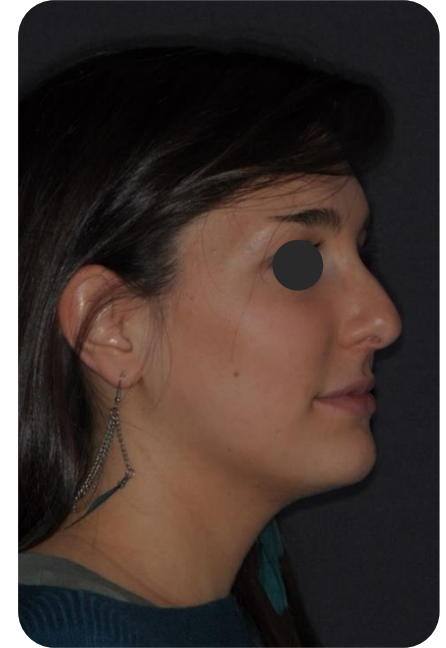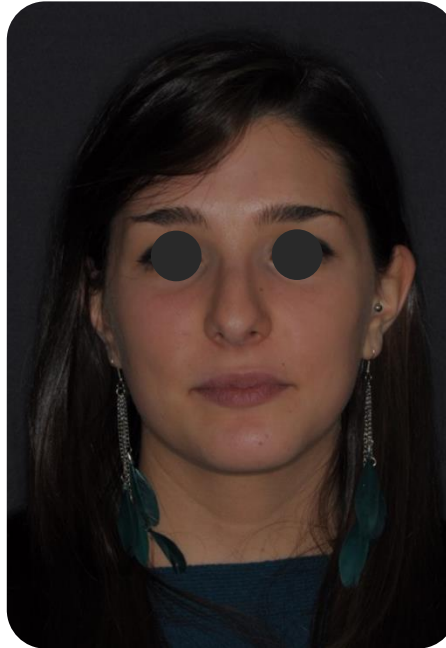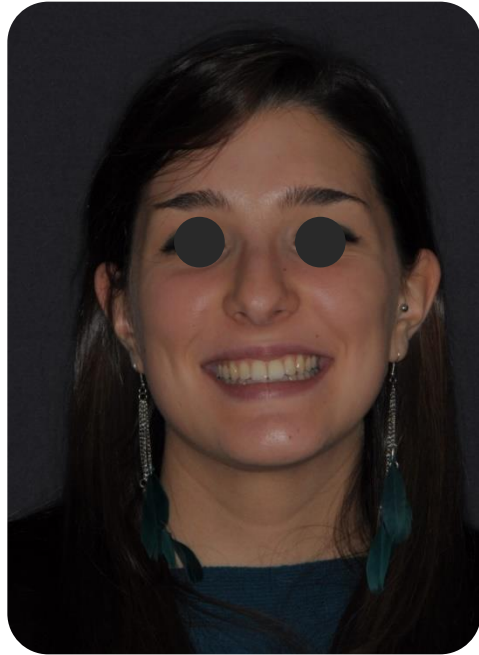Un Pendulum asimmetrico fu applicato per i primi 8 mesi e fu poi seguito da un'apparecchiatura multibande con prescrizione Roth 0.022" x 0.028" su entrambe le arcate. Le correzioni finali furono effettuate con elastici intermascellari di Classe 2 e verticali.

Contenzione: Una Placca di Hawley indossata sempre per i primi 6 mesi ed in seguito solo la notte e una contenzione fisso da 3.3 a 4.3 furono applicati per i primi due anni.

Sulla base delle caratteristiche psicologiche e cliniche del paziente la prognosi fu stabilita essere positiva.

# IPOSTESI DI TRATTAMENTO ALTERNATIVA

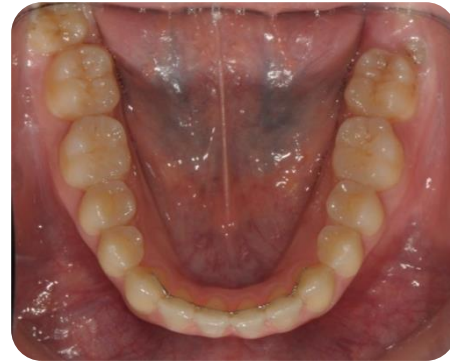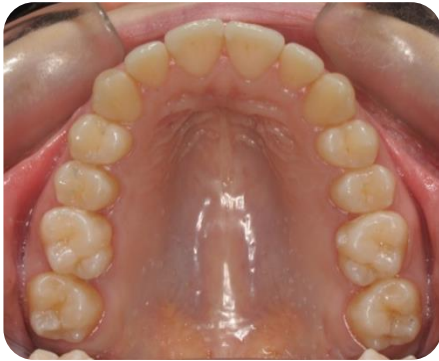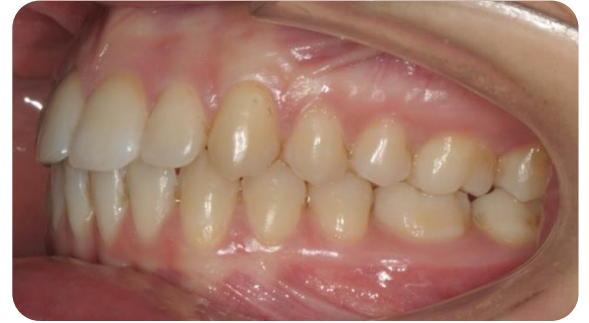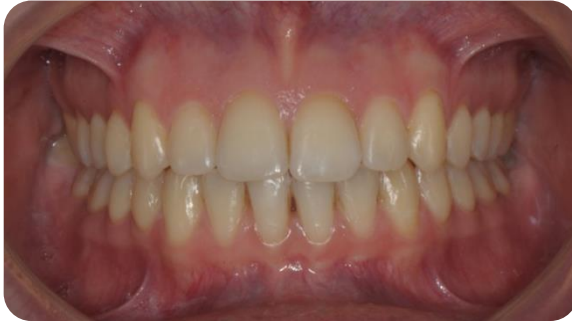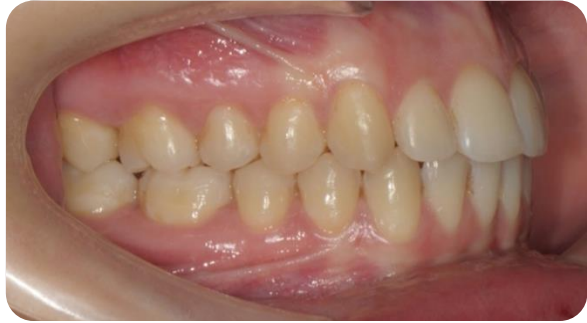Nessuna ipotesi alternativa venne presa in considerazione dalla paziente e dai suoi genitori poiché le proposte estrattive e chirurgico maxillo-facciale furono rigettate alla base.



**Fotografie finali extraorali – Data: 24-1-2014**

**Caso n. 6**

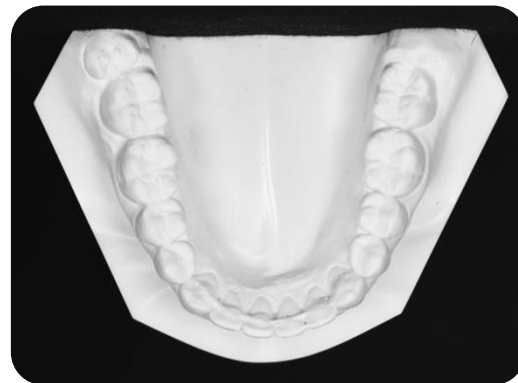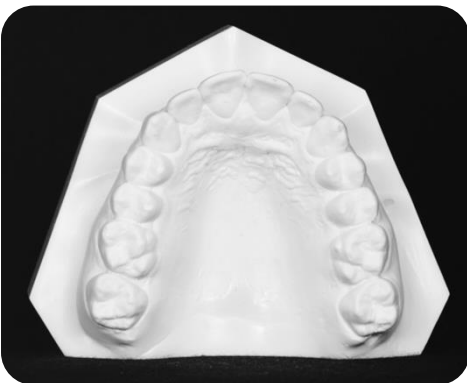
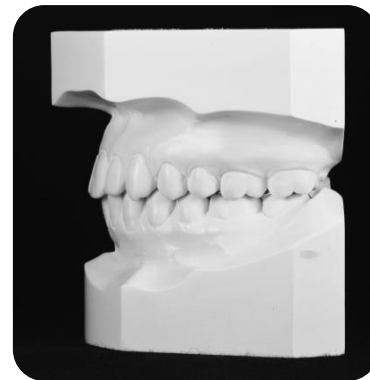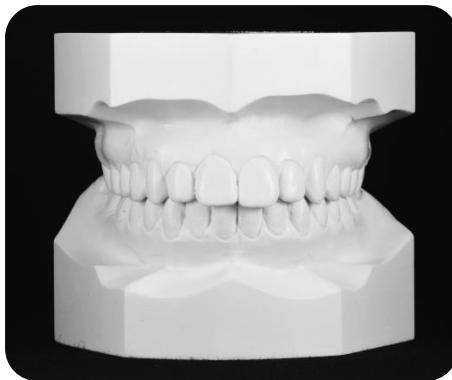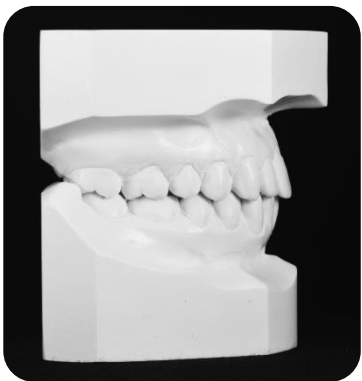**Sessione I.B.O.: 2015**



Caso n. 6

Fotografie finali extraorali – Data: 24-1-2014

Sessione I.B.O.: 2015



**Fotografie finali extraorali – Data: 24-1-2014**

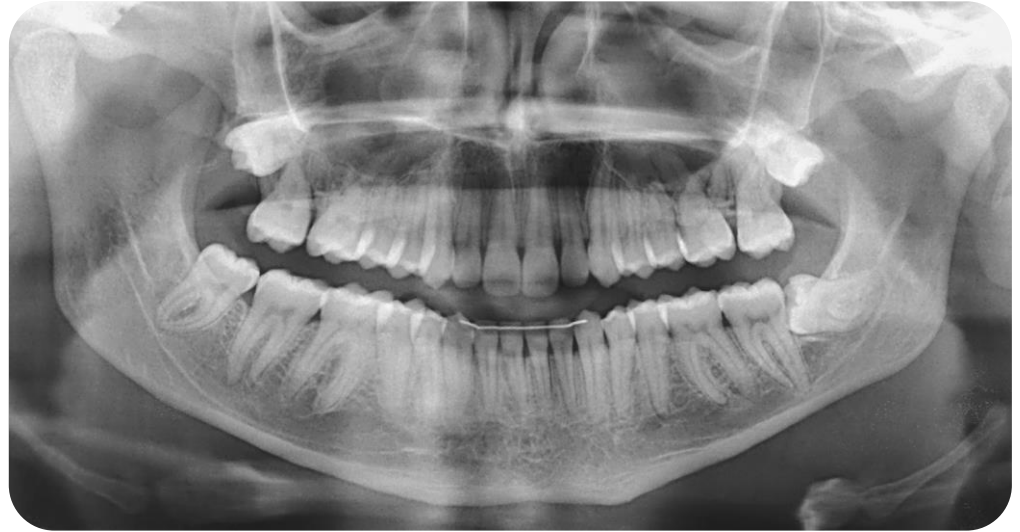**Caso n. 6**

Sessione I.B.O.: 2015

# ORTOPANTOMOGRAMMA FINALE

## Formula dentaria

8	7	6	5	4	3	2	1		1	2	3	4	5	6	7	8
<hr/>																
8	7	6	5	4	3	2	1		1	2	3	4	5	6	7	8



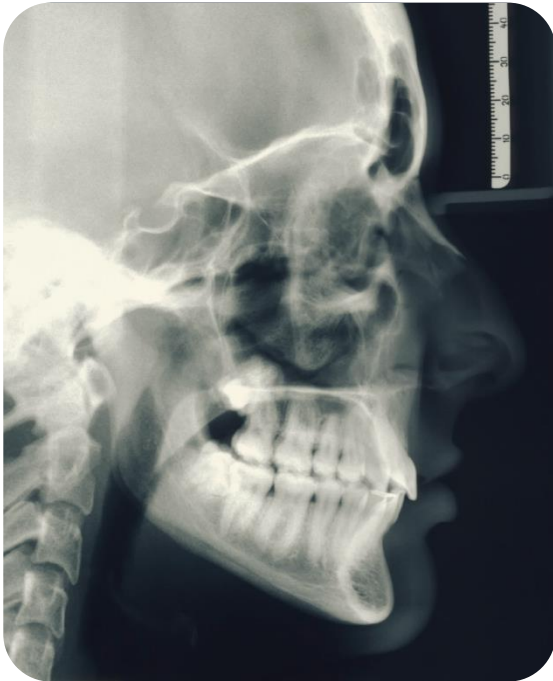
## Commenti:

Tutti i denti permanenti, inclusi i denti del giudizio, erano presenti. 3.5 and 4.4 erano troppo disto-inclinati. Non vi erano segni di riassorbimento radicolare. Il parodonto era sano e tutti i molari avevano un percorso eruttivo corretto ad eccezione del 3.8

Caso n. 6

Sessione I.B.O.: 2015

# Teleradiografia latero-laterale e cefalometria finale



## RAPPORTI SCHELETRICI SAGITTALI

Posizione del Mascellare S.N / A	78,5°
Posizione della Mandibola S.N / Pg	78,5°
Relazione inter-mascellare sagittale A.N / Pg	0°

## RAPPORTI SCHELETRICI VERTICALI

Inclinazione del Mascellare S.N / ANS.PNS	9°
Inclinazione della Mandibola S.N / Go.Gn	35°
Relazione Inter-mascellare Verticale ANS.PNS / Go.Gn	26°

## RAPPORTI DENTO-BASALI

Inclinazione Incisivo Superiore +1 / ANS.PNS	112°
Inclinazione Incisivo Inferiore -1 / Go.Gn	96°
Compensazione Incisivo Inferiore -1 / A.Pg (mm.)	1 mm

## RAPPORTI DENTALI

Overjet	2,5 mm
Overbite	1 mm
Angolo Inter-incisivo	124°

Data: 24-1-2014

Caso n. 6

Sessione I.B.O.: 2015



## SINTESI FINALE

### Risultati scheletrici

Il risultato è stato soddisfacente. Le componenti verticali e sagittali furono sostanzialmente inalterate.

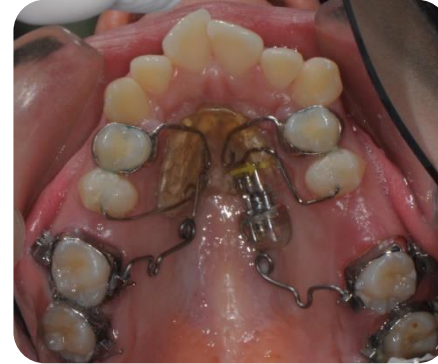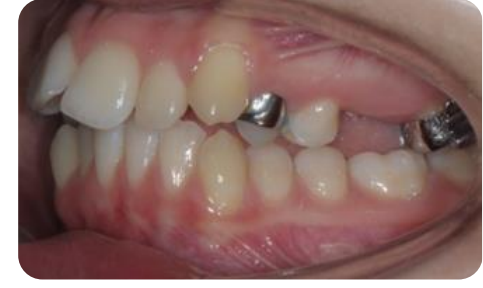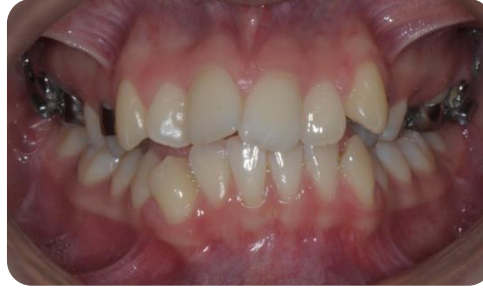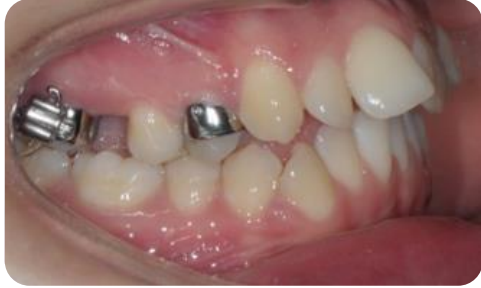### Risultati dentali

Fu' ottenuta una buona Classe 1 molare e canina. Contestualmente si completò l'allineamento dentale. Piccoli spazi tra i molari maxillari rimasero presenti. Over-jet ed over-bite rientrarono nella norma.. Le forme di arcata furono completate.

### Risultati a carico dei tessuti molli

Partendo da una buona base iniziale l'estetica del volto venne implementata. E' stato suggerito uno sbiancamento dentale per ottimizzare il trattamento ortodontico. Nessun problema di igiene o all' ATM o al parodonto.

Caso n. 6

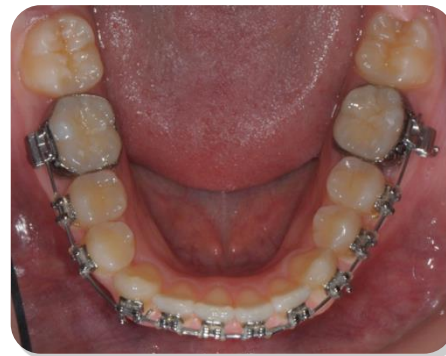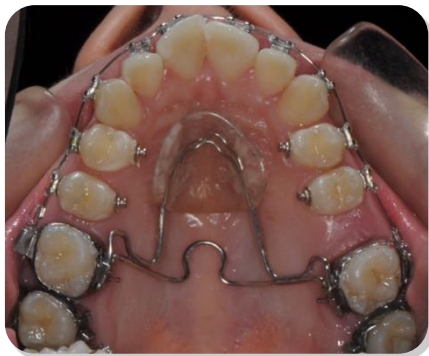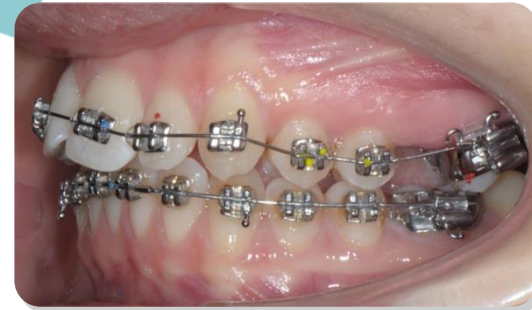


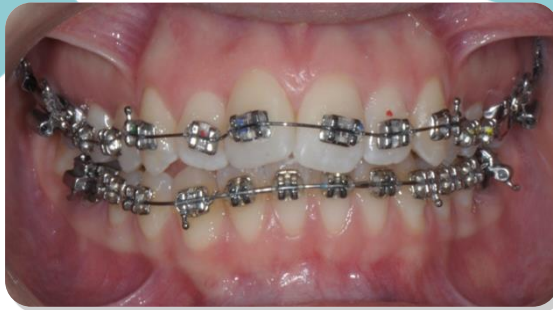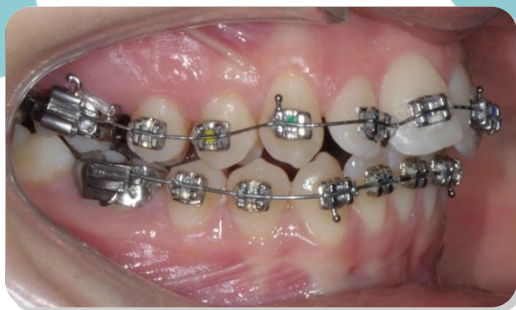## Fasi di terapia - Data 22-9-2011

Un Pendulum asimmetrico fu utilizzato per gestire la correzione di classe molare prevalentemente a sinistra

Caso n. 6

Sessione I.B.O.: 2015

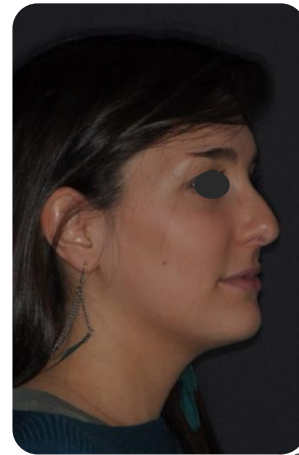
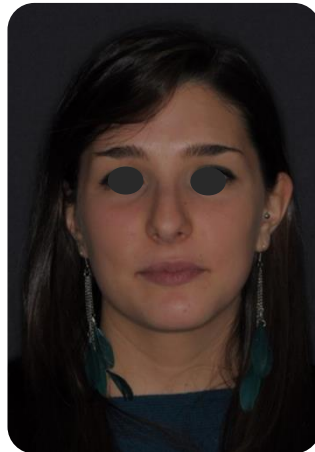
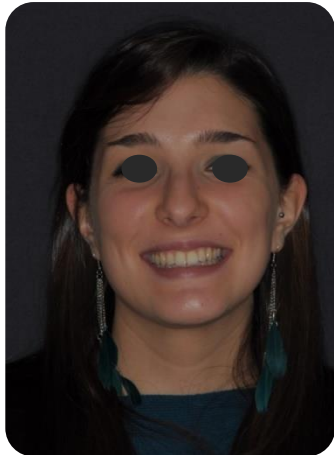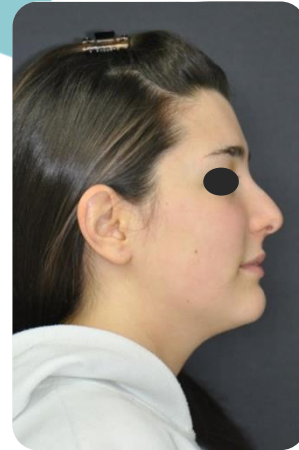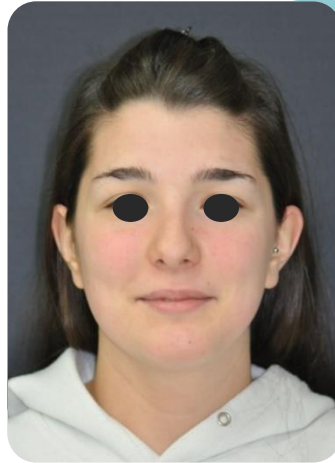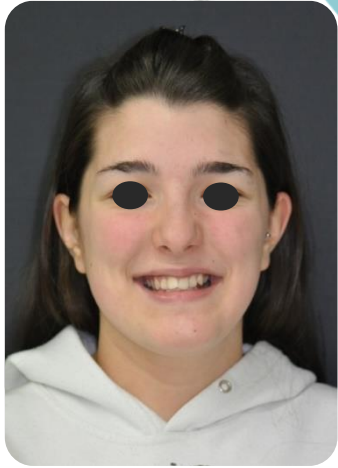## Fasi di terapia - Data 12-6-2012

Una apparecchiatura multibande .022" x .028" con prescrizione Roth fu utilizzata per le fasi di livellamento ed allineamento, chiusura spazi e finitura.

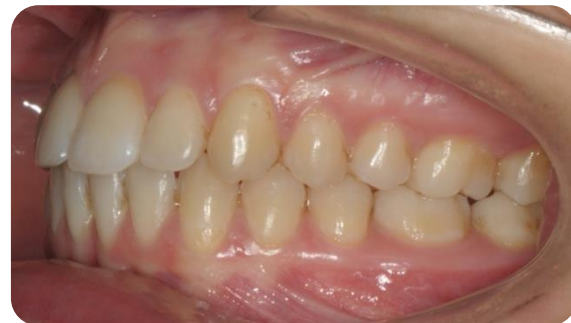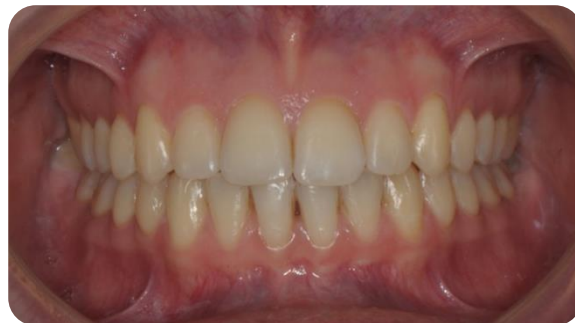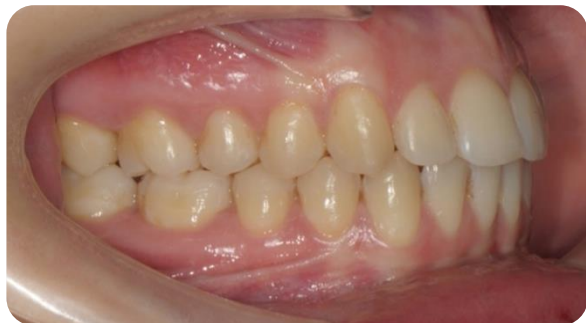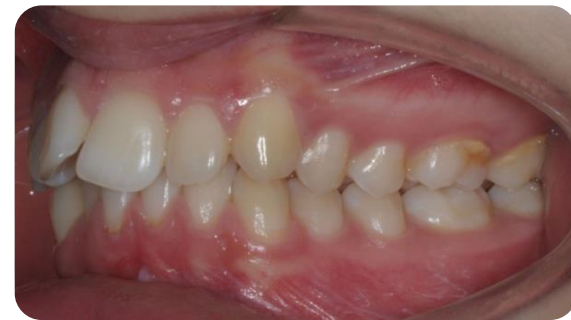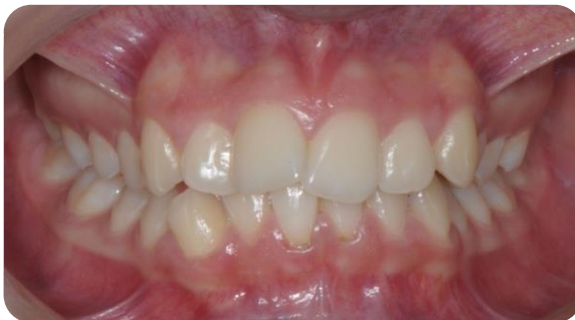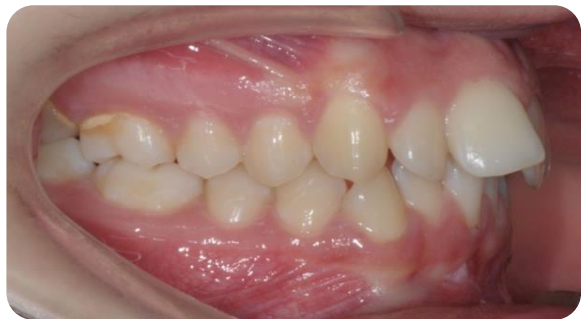Caso n. 6

Sessione I.B.O.: 2015



Caso n. 6

Sessione I.B.O.: 2015



Caso n. 6

Sessione I.B.O.: 2015

# Grazie!

Caso n. 6

Sessione I.B.O.: 2015

Ricertificazione: Dr. Alberto Caprioglio



[www.sido.it](http://www.sido.it)