



Casi Clinici



Società Italiana
di Ortodonzia

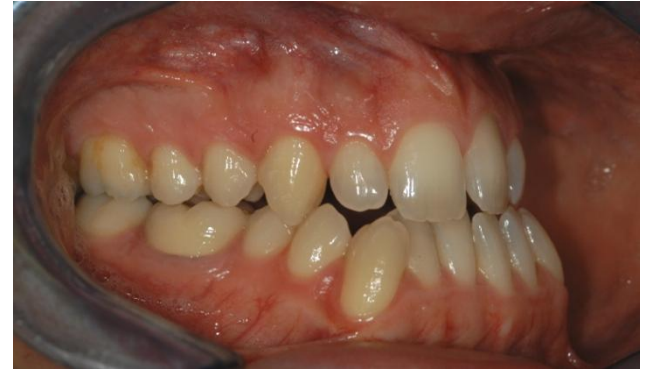www.sido.it

Caso n°7

SEVERA DISCREPANZA SCHELETRICA

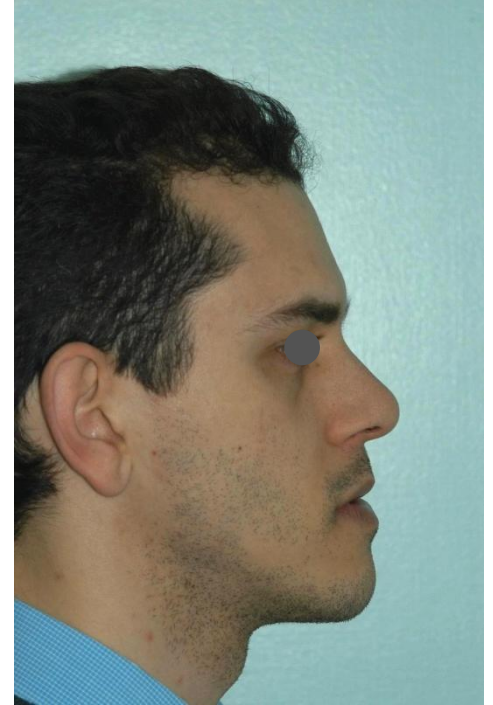
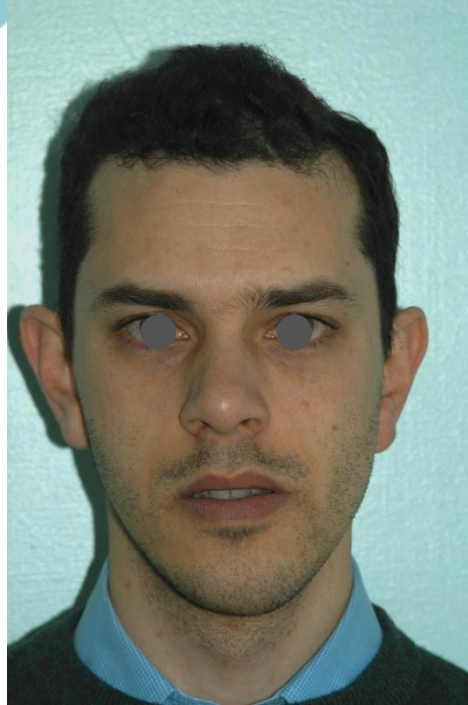
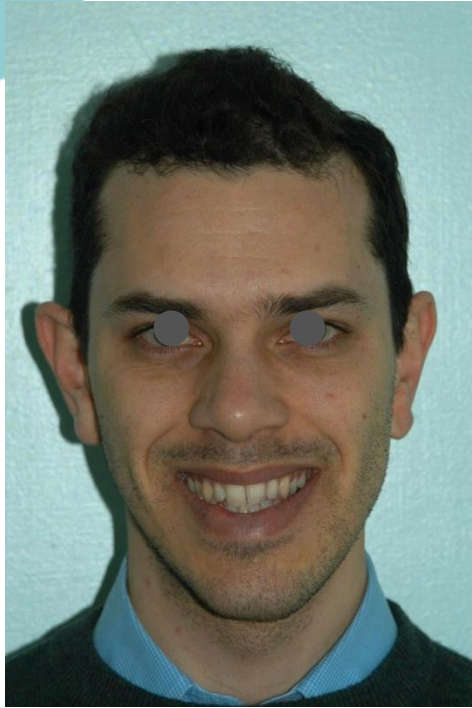Ricertificazione 2007

Vittorio Grenga



Età paziente: 30 anni 10 mesi

Sesso: Maschile

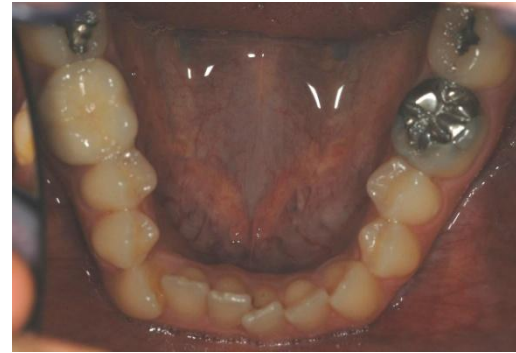
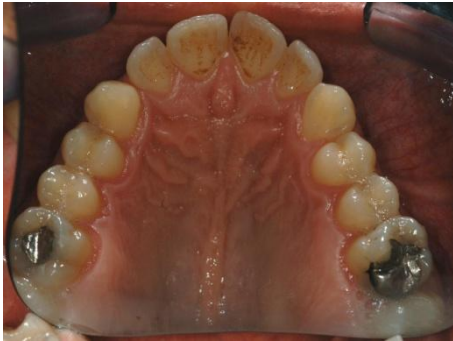
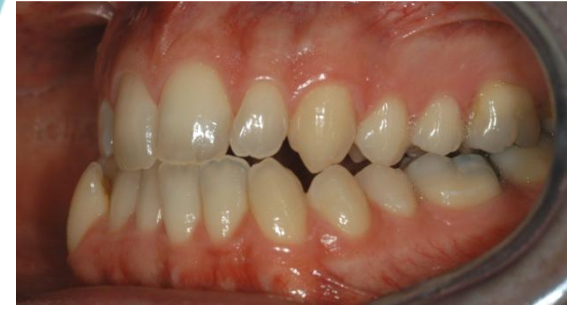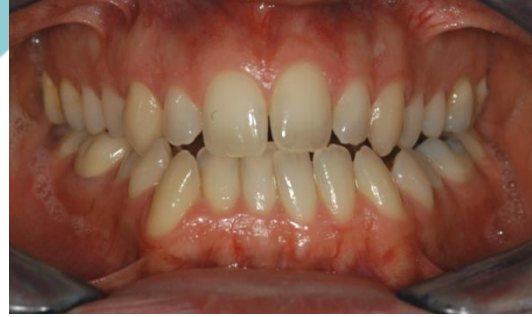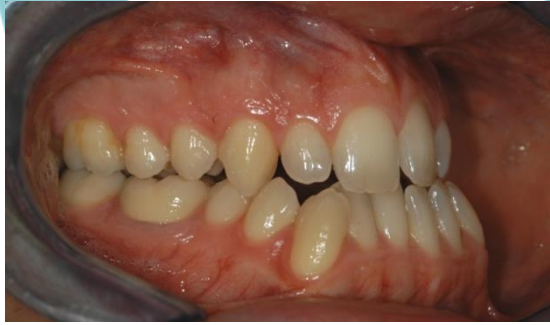Fotografie extraorali iniziali - MARZO 2004

Caso n.7

Ricertificazione 2007

Vittorio Grenga

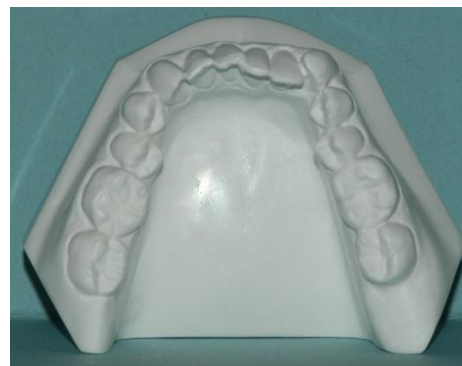
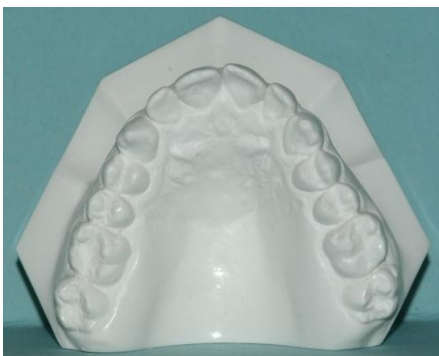
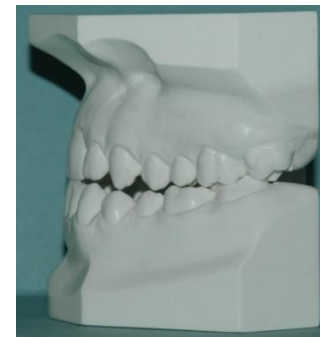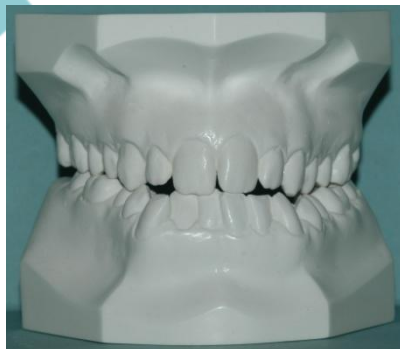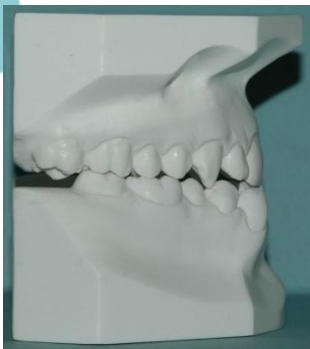Fotografie intraorali iniziali - MARZO 2004

Caso n.7

Ricertificazione 2007

Vittorio Grenga



Modelli in gesso iniziali - MARZO 2004

Caso n.7

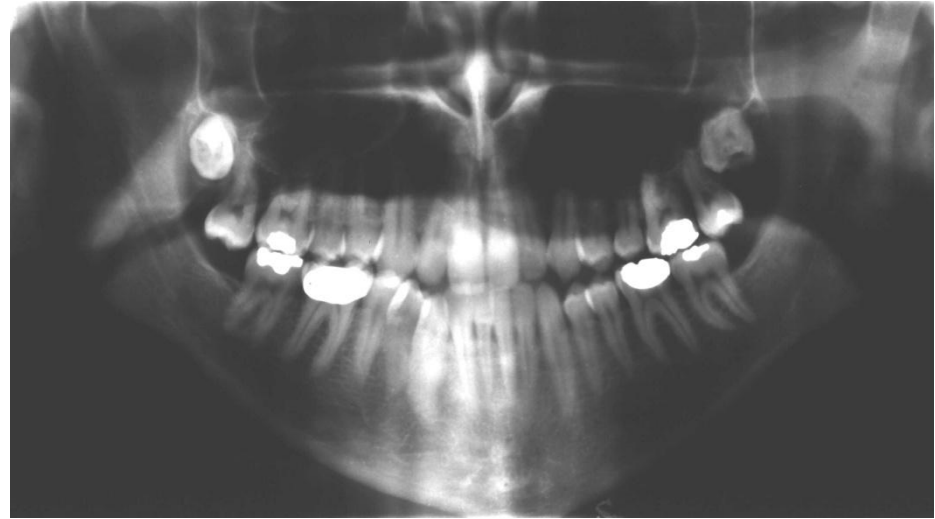
Ricertificazione 2007

Vittorio Grenga

ORTOPANTOMOGRRAFIA

Formula dentaria

8	7	6	5	4	3	2	1		1	2	3	4	5	6	7	8	
<hr/>																	
7	6	5	4	3	2	1			1	2	3	4	5	6	7		



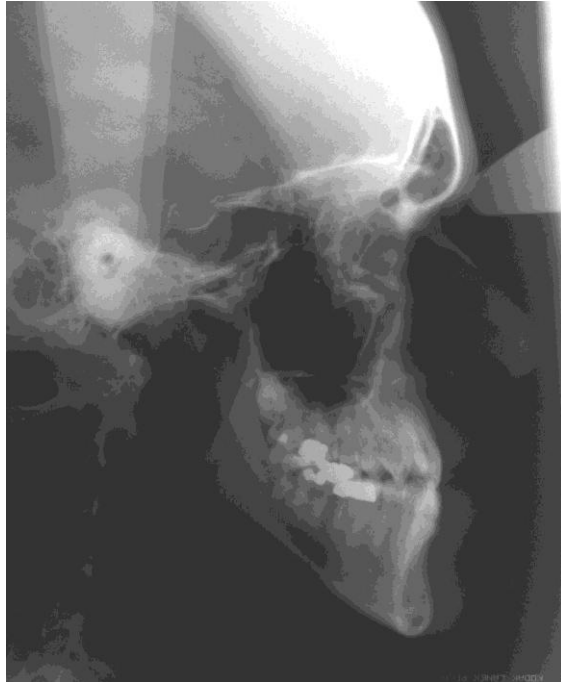Presenti tutti gli elementi definitivi ad eccezione dei terzi molari inferiori.
Corona in oro-ceramica su 46, restauri conservativi su 16,26,27,36,37,47.

Caso n.7

Ricertificazione 2007

Vittorio Grenga

Teleradiografia latero-laterale e cefalometria iniziale



Marzo 2004

RAPPORTI SCHELETRICI SAGITTALI	
Posizione del Mascellare S.N / A	89,8°
Posizione della Mandibola S.N / Pg	90,8°
Relazione inter-mascellare sagittale A.N / Pg	-1°
RAPPORTI SCHELETRICI VERTICALI	
Inclinazione del Mascellare S.N / ANS.PNS	1°
Inclinazione della Mandibola S.N / Go.Gn	33,7°
Relazione Inter-mascellare Verticale ANS.PNS / Go.Gn	33,6°
RAPPORTI DENTO-BASALI	
Inclinazione Incisivo Superiore +1 / ANS.PNS	119,3°
Inclinazione Incisivo Inferiore -1 / Go.Gn	72,6°
Compensazione Incisivo Inferiore -1 / A.Pg (mm.)	0,9 mm
RAPPORTI DENTALI	
Overjet	2,5 mm
Overbite	0,6 mm
Angolo Inter-incisivo	134,5°

Caso n.7

Ricertificazione 2007

Vittorio Grenga

DIAGNOSI

Occlusale Sagittale	Rapporti molari e canini di classe III bilateralmente
Occlusale Verticale	Overbite ridotto
Occlusale Trasversale	Lieve contrazione dell'arcata superiore
Scheletrica Sagittale	Rapporti scheletrici di classe III
Scheletrica Verticale	Paziente gravemente iperdivergente

Caso n.7

Ricertificazione 2007

Vittorio Grenga

DESCRIZIONE DEL CASO

M.A.,30 anni 10 mesi, maschio caucasico.

Malocclusione di III classe dento-scheletrica. Dentatura permanente con tutti i denti presenti.18,28 in inclusione osteo-mucosa. Pattern severo dolicofaciale.

Profilo prognatico con aumento della lunghezza del terzo facciale inferiore. Laterodeviiazione mandibolare sinistra. Incompetenza labiale a riposo.

Nessuna presenza di rumori durante i movimenti funzionali mandibolari ad entrambe le articolazioni temporo-mandibolari.

Nessun dolore alla palpazione dei muscoli masticatori.

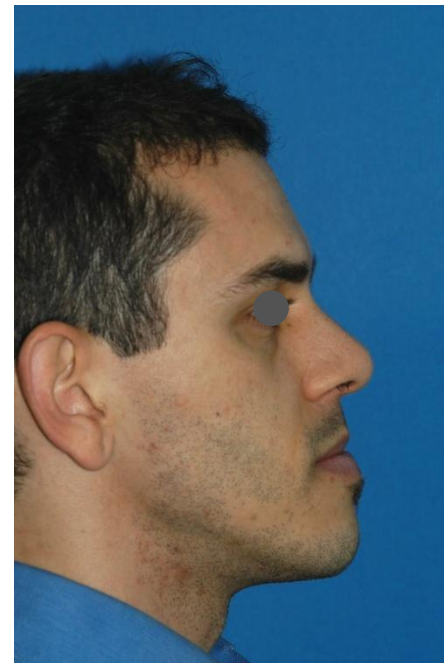
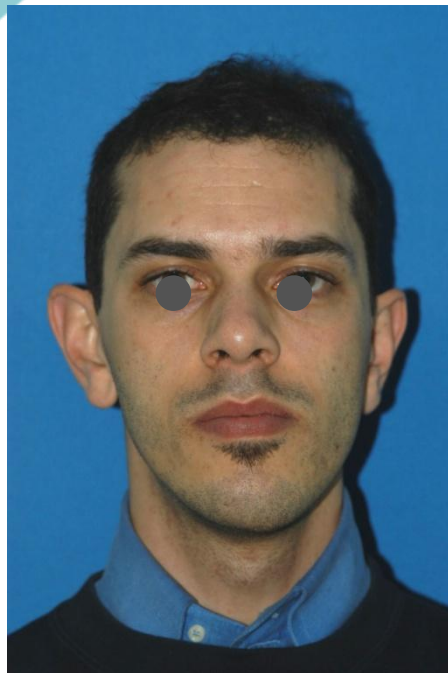
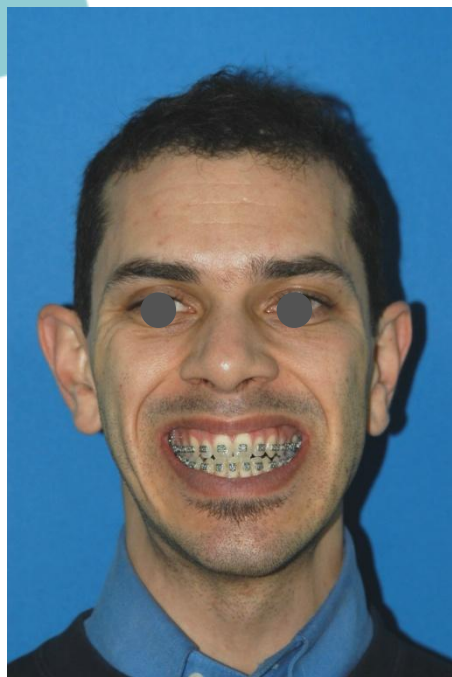
Buona igiene orale. Buono stato di salute parodontale. Otturazioni presenti su 16,26,27,36,37,47. Corona presente su 46.

PIANO DI TRATTAMENTO

Livellare le arcate superiore ed inferiore, correggendo la linguoinclinazione degli incisivi inferiori ed espandendo l'arcata superiore.

Riposizionare chirurgicamente entrambe le basi scheletriche muovendo la mandibola indietro e ruotandola al fine di correggere la deviazione scheletrica verso sinistra e muovendo il mascellare superiore in avanti ed in alto.

Rifinire l'occlusione fino ad ottenere una corretta intercuspidação.

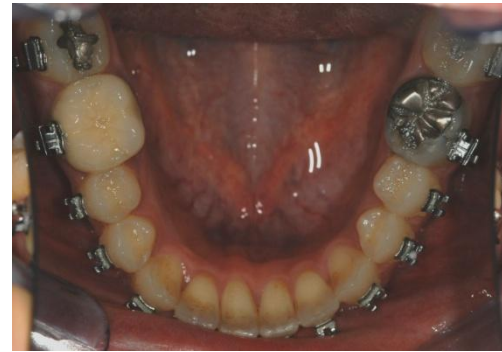
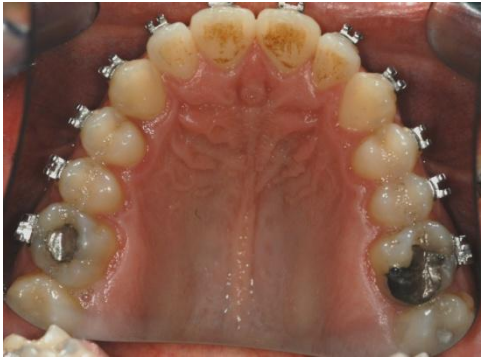
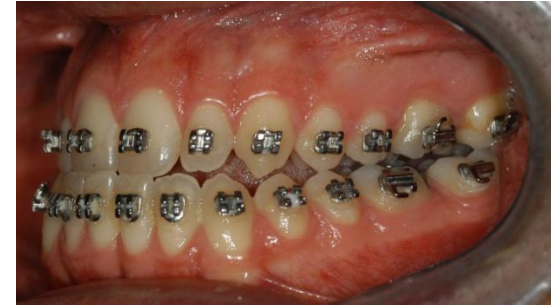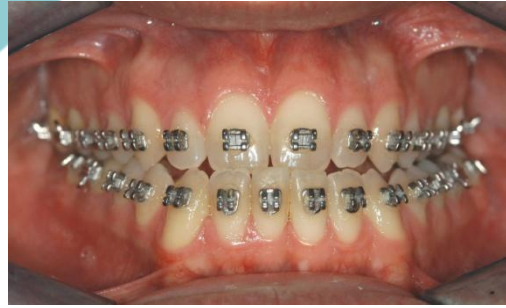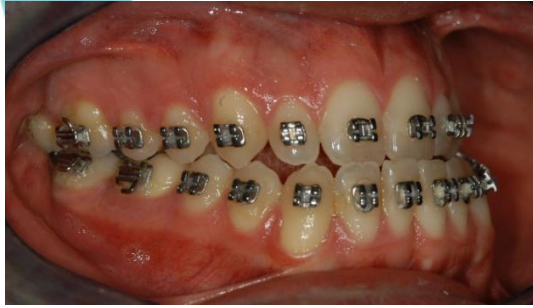Fotografie extraorali pre-intervento chirurgico – Dicembre 2004

Caso n.7

Ricertificazione 2007

Vittorio Grenga



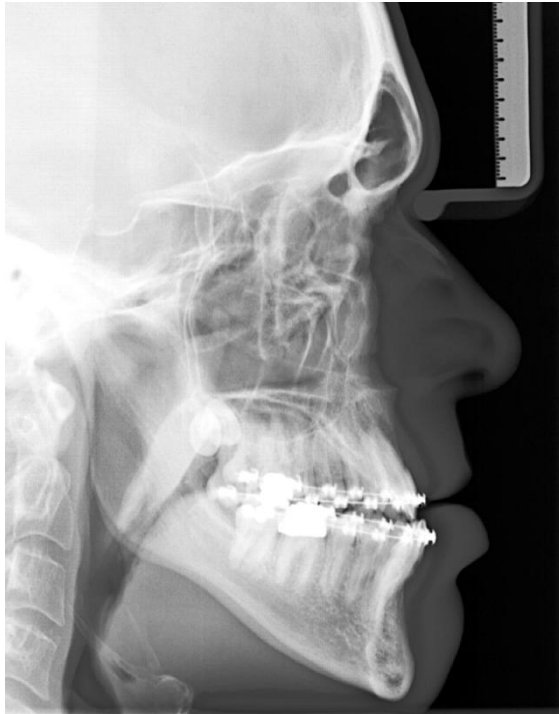
Fotografie intraorali pre-chirurgiche – Dicembre 2004

Caso n.7

Ricertificazione 2007

Vittorio Grenga

Teleradiografia latero-laterale pre-chirurgica



Dicembre 2004

RAPPORTI SCHELETRICI SAGITTALI

Posizione del Mascellare S.N / A	89°
Posizione della Mandibola S.N / Pg	91°
Relazione inter-mascellare sagittale A.N / Pg	2°

RAPPORTI SCHELETRICI VERTICALI

Inclinazione del Mascellare S.N / ANS.PNS	3°
Inclinazione della Mandibola S.N / Go.Gn	33,5°
Relazione Inter-mascellare Verticale ANS.PNS / Go.Gn	33.6°

RAPPORTI DENTO-BASALI

Inclinazione Incisivo Superiore +1 / ANS.PNS	114°
Inclinazione Incisivo Inferiore -1 / Go.Gn	90°
Compensazione Incisivo Inferiore -1 / A.Pg (mm.)	2 mm

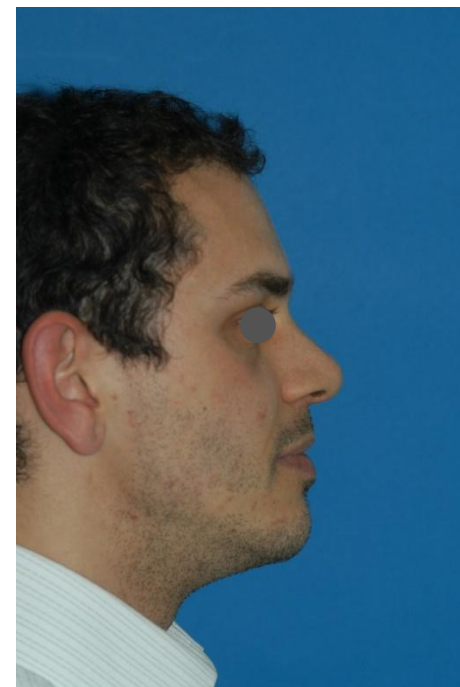
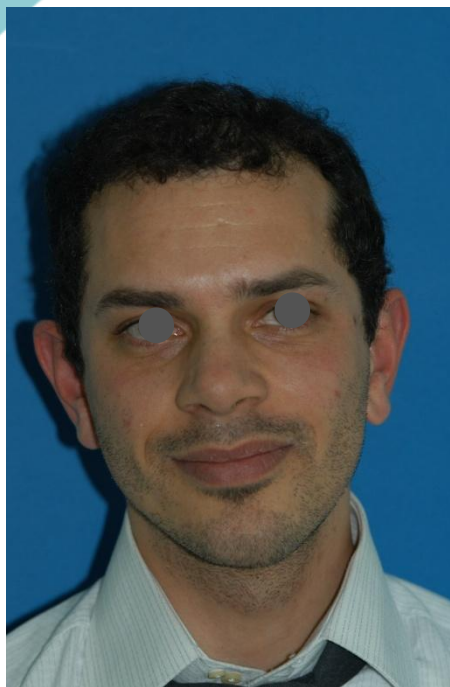
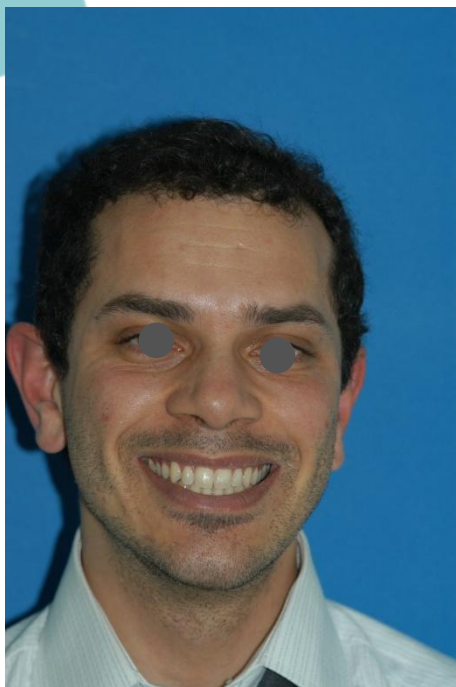
RAPPORTI DENTALI

Overjet	-3,6 mm
Overbite	0,7 mm
Angolo Inter-incisivo	129,1°

Caso n.7

Ricertificazione 2007

Vittorio Grenga

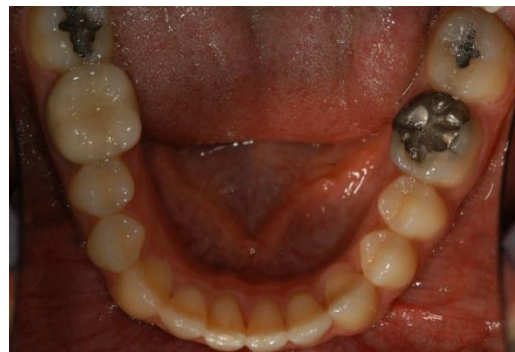
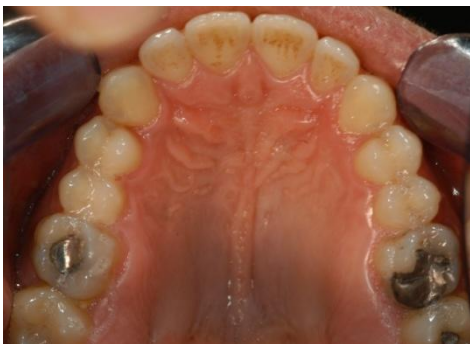
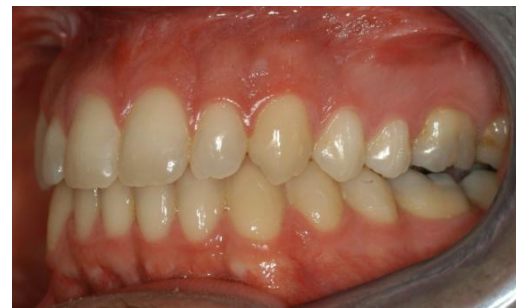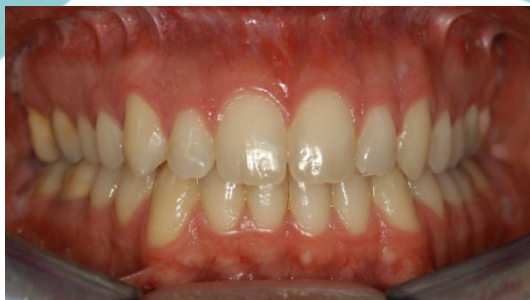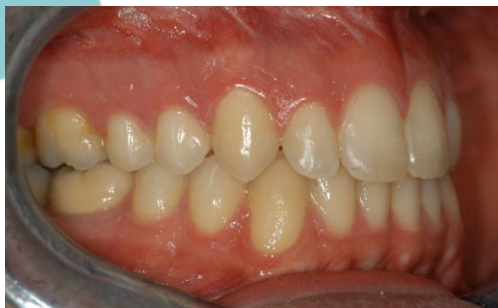Fotografie finali extraorali – Novembre 2005

Caso n.7

Ricertificazione 2007

Vittorio Grenga

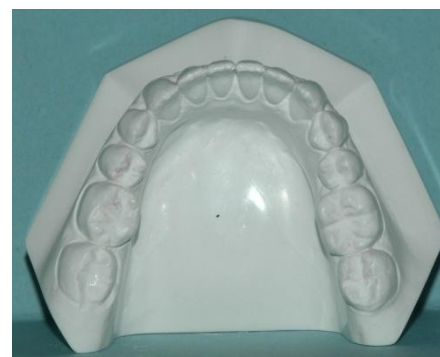
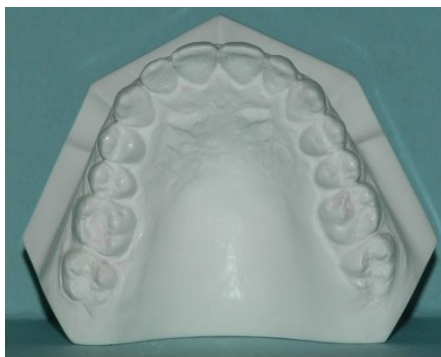
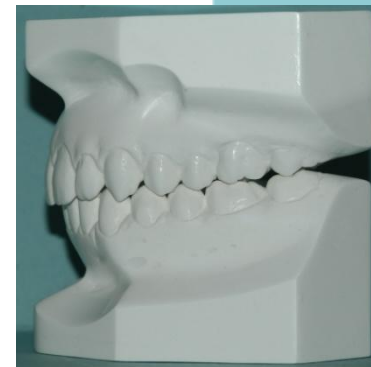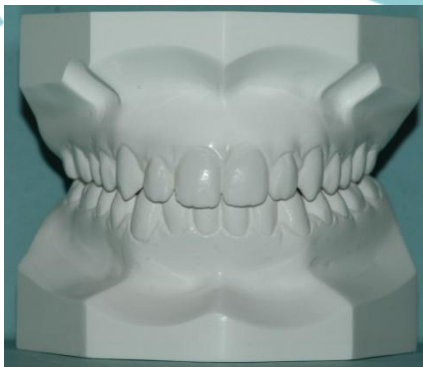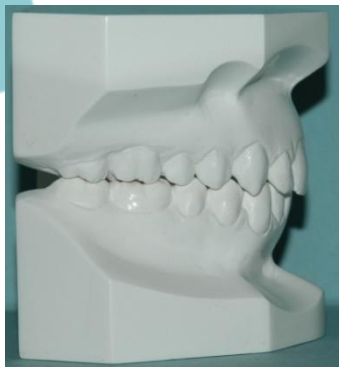Fotografie finali intraorali – Novembre 2005

Caso n.7

Ricertificazione 2007

Vittorio Grenga



Modelli in gesso finali – Dicembre 2005

Caso n.7

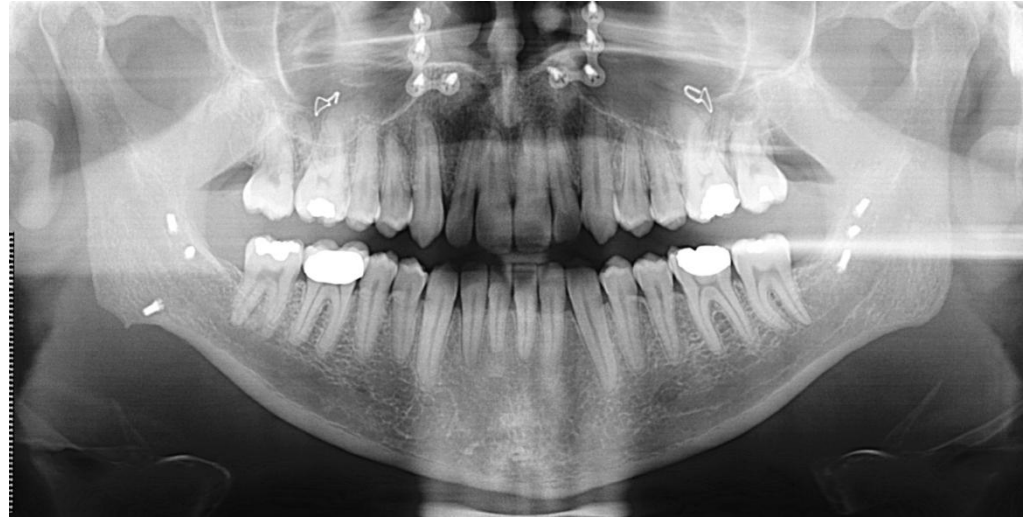Ricertificazione 2007

Vittorio Grenga

ORTOPANTOMOGRAMMA FINALE

Formula dentaria

7 6 5 4 3 2 1		1 2 3 4 5 6 7
<hr/>		
7 6 5 4 3 2 1		1 2 3 4 5 6 7



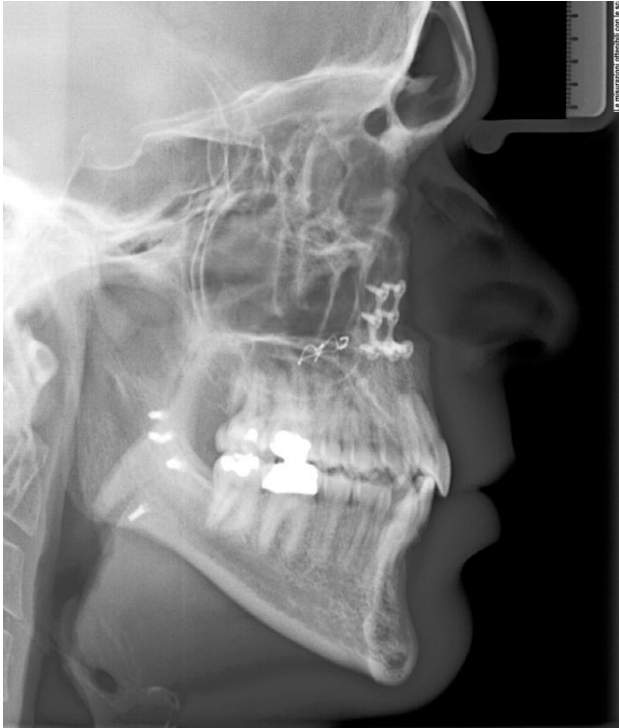
Tutti gli elementi dentari della serie permanente presenti in arcata ad eccezione dei terzi molari superiori ed inferiori.
Presenza nel mascellare superiore e nella mandibola di osteosintesi e placche di fissaggio post chirurgiche.

Caso n.7

Ricertificazione 2007

Vittorio Grenga

Teleradiografia latero-laterale e cefalometria finale



Dicembre 2005

RAPPORTI SCHELETRICI SAGITTALI	
Posizione del Mascellare S.N / A	88,3°
Posizione della Mandibola S.N / Pg	87,1°
Relazione inter-mascellare sagittale A.N / Pg	1,2°
RAPPORTI SCHELETRICI VERTICALI	
Inclinazione del Mascellare S.N / ANS.PNS	4,1°
Inclinazione della Mandibola S.N / Go.Gn	32,5°
Relazione Inter-mascellare Verticale ANS.PNS / Go.Gn	28,3°
RAPPORTI DENTO-BASALI	
Inclinazione Incisivo Superiore +1 / ANS.PNS	115,8°
Inclinazione Incisivo Inferiore -1 / Go.Gn	87,7°
Compensazione Incisivo Inferiore -1 / A.Pg (mm.)	-1,6 mm
RAPPORTI DENTALI	
Overjet	3,7 mm
Overbite	4,1 mm
Angolo Inter-incisivo	128,2°

Caso n.7

Ricertificazione 2007

Vittorio Grenga

SINTESI FINALE

Risultati scheletrici

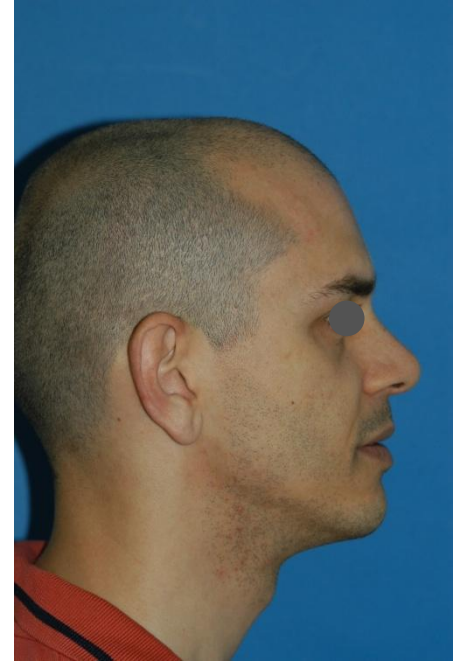
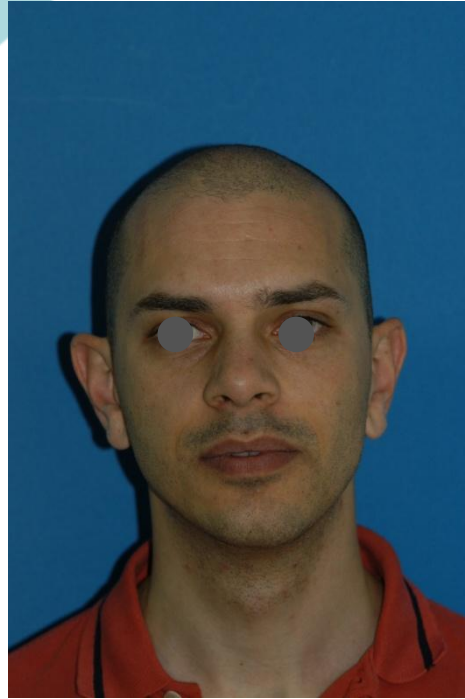
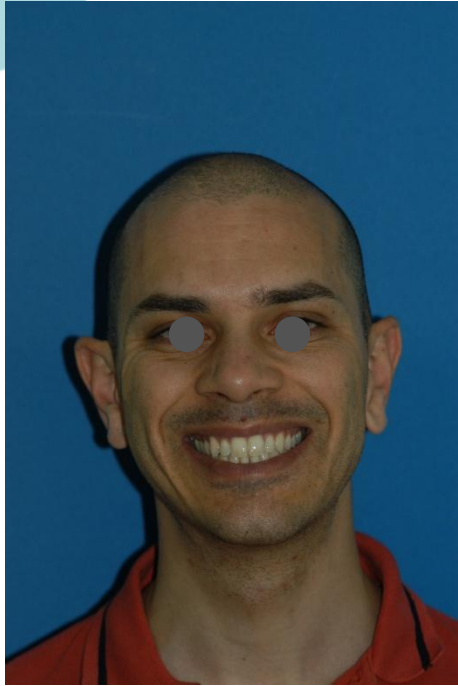
Il mascellare superiore è stato innalzato ed avanzato. La mandibola è stata arretrata e ruotata in senso antiorario. La mandibola è stata inoltre centrata sulla linea mediana correggendo la laterodeviiazione sinistra.

Risultati dentali

Classe I molare e canina bilateralmente.

Risultati a carico dei tessuti molli

Raggiunto un equilibrio facciale soprattutto a carico del terzo inferiore e competenza labiale.

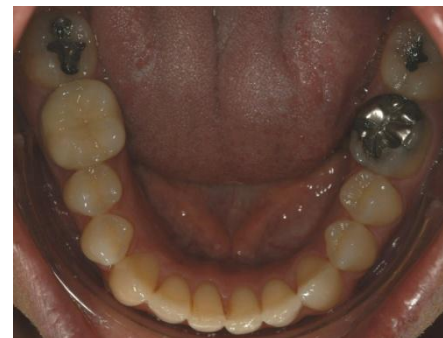
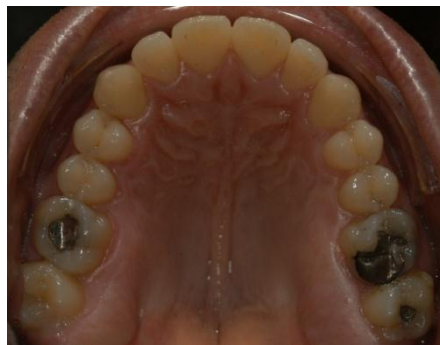
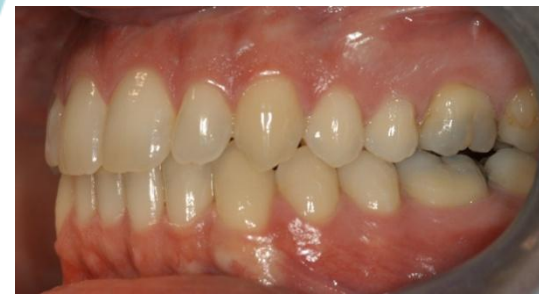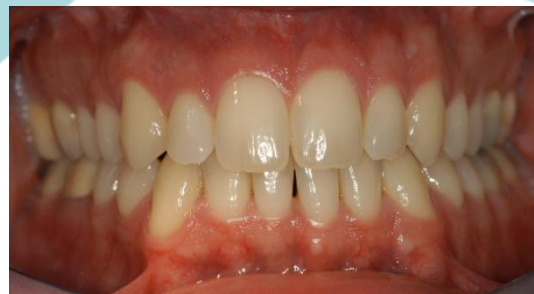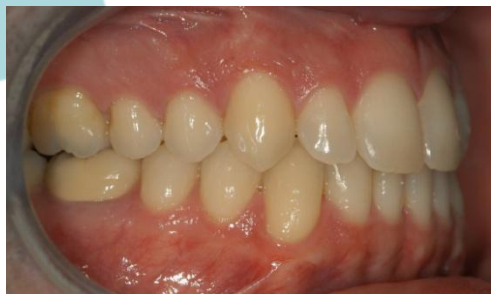Fotografie extraorali al controllo a distanza – Settembre 2007

Caso n.7

Ricertificazione 2007

Vittorio Grenga



Fotografie intraorali al controllo a distanza – Settembre 2007

Caso n.7

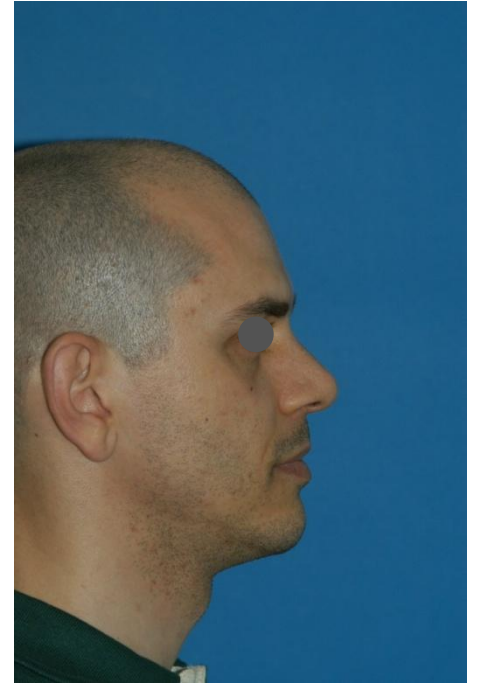
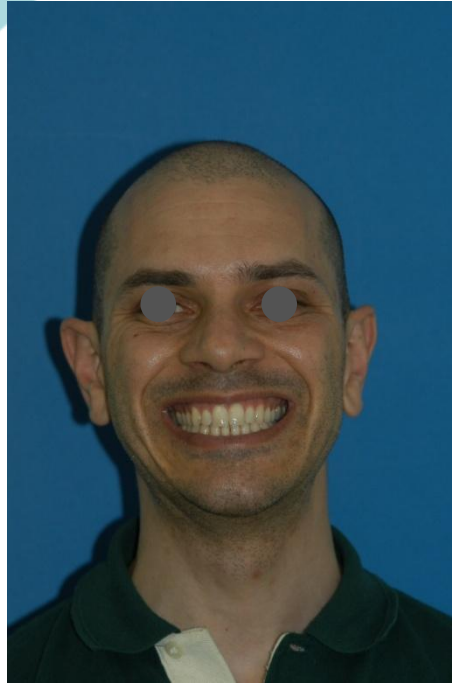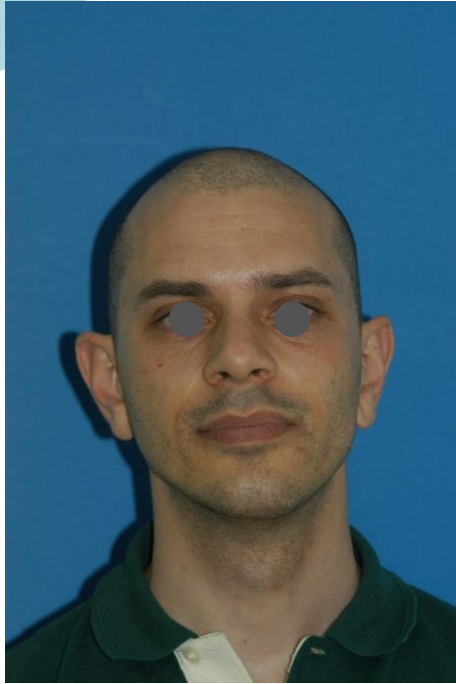Ricertificazione 2007

Vittorio Grenga

VALUTAZIONE RISULTATI A DISTANZA

I risultati dentali e scheletrici a due anni di distanza dalla fine del trattamento si sono mostrati stabili.

La contenzione è stata effettuata con due retainer termostampati da portare durante la notte.

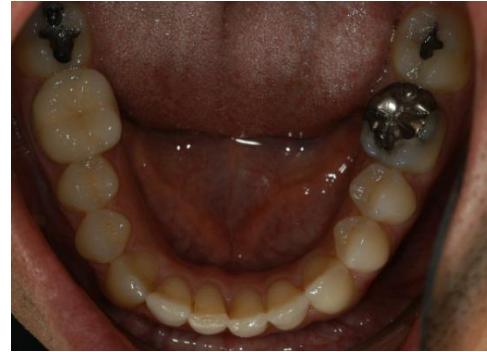
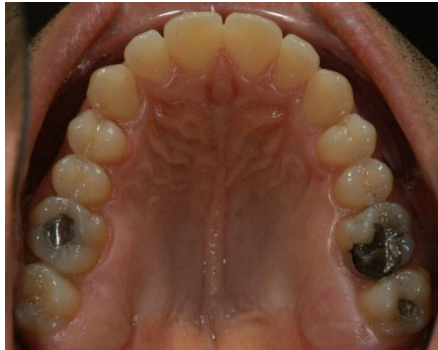
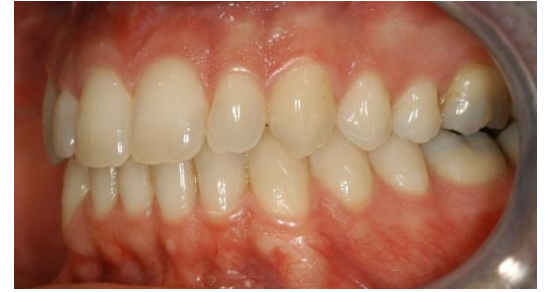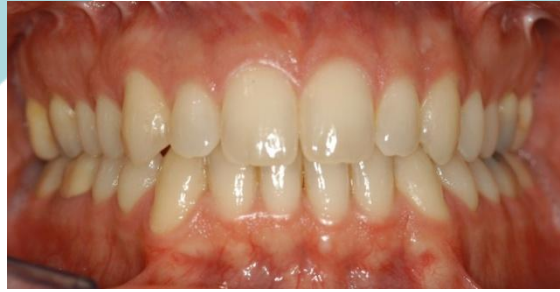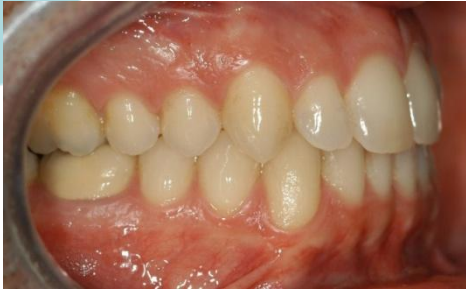Fotografie extraorali al controllo a distanza – Settembre 2010

Caso n.7

Ricertificazione 2007

Vittorio Grenga

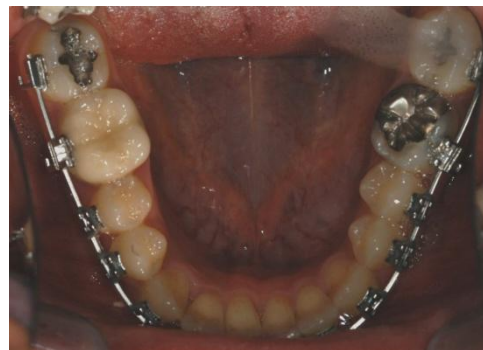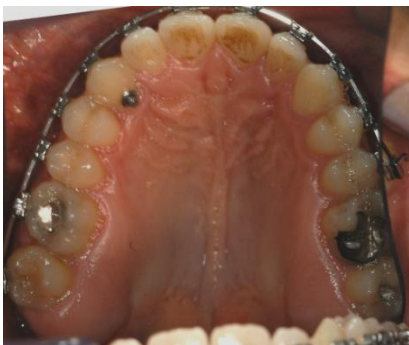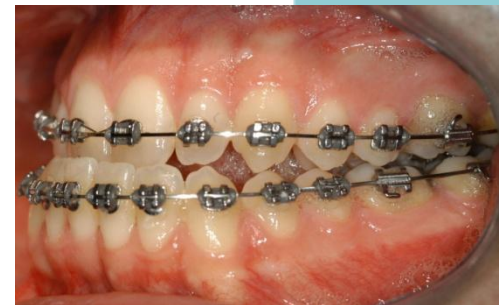
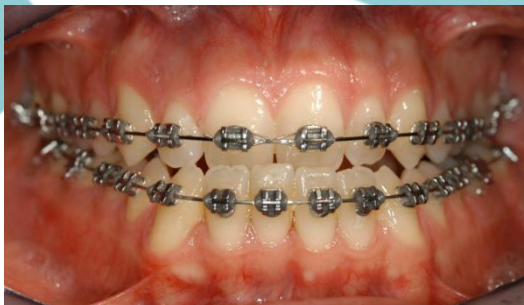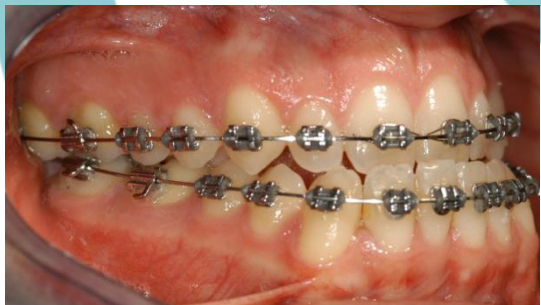


Fotografie intraorali al controllo a distanza – Settembre 2010

Caso n.7

Ricertificazione 2007

Vittorio Grenga



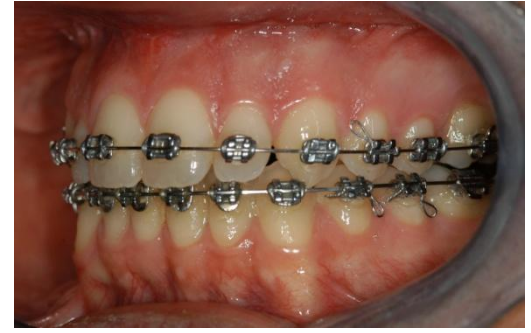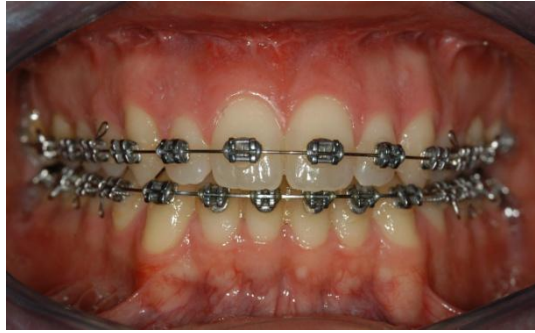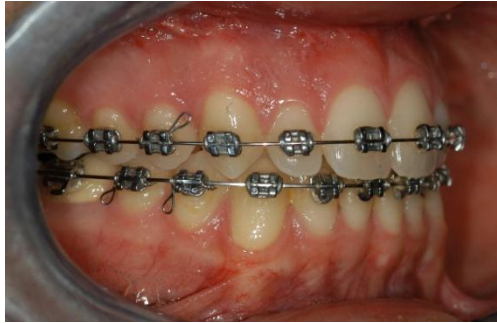Fasi di terapia – Ottobre 2004

Apparecchiatura straight wire slot .022 x .028 (prescrizione MBT)

Caso n.7

Ricertificazione 2007

Vittorio Grenga



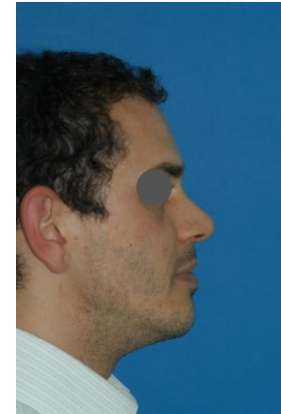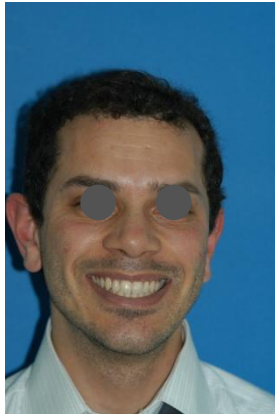
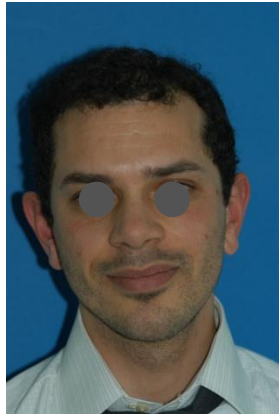
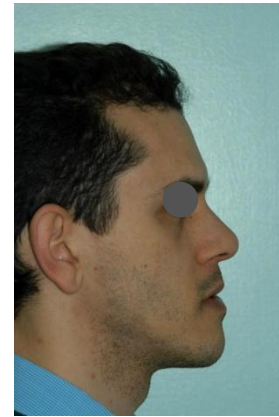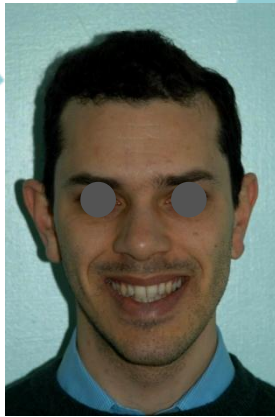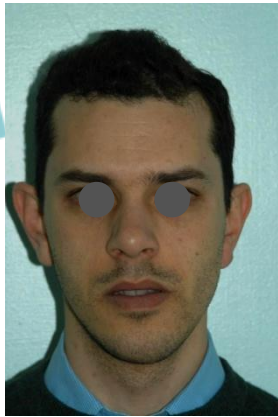Fasi di terapia – Marzo 2005

Apparecchiatura straight wire slot .022 x .028 (prescrizione MBT)

Caso n.7

Ricertificazione 2007

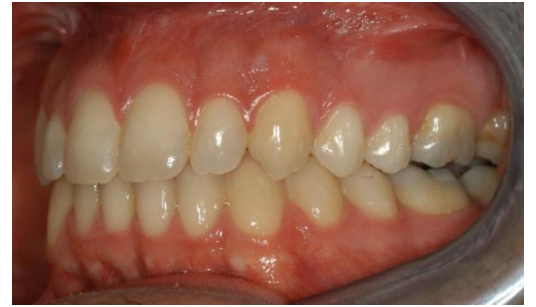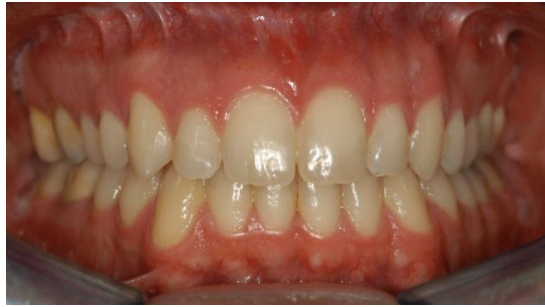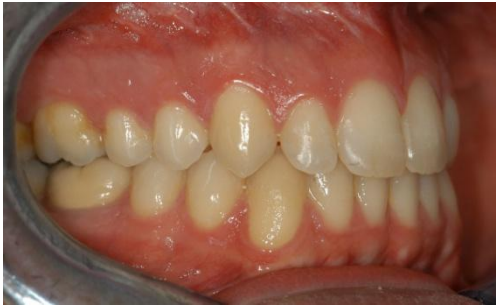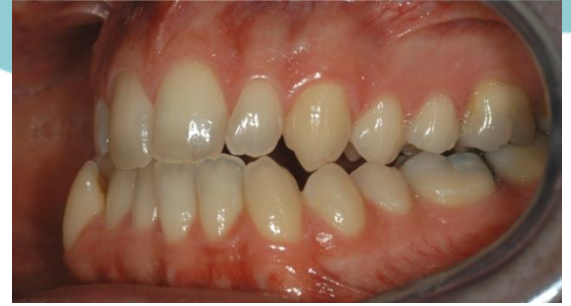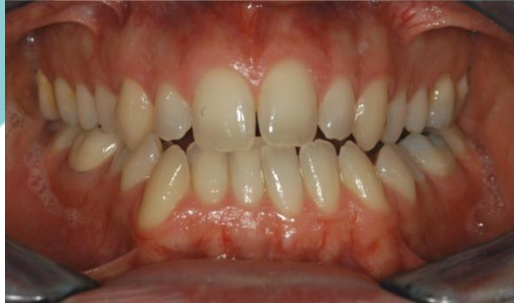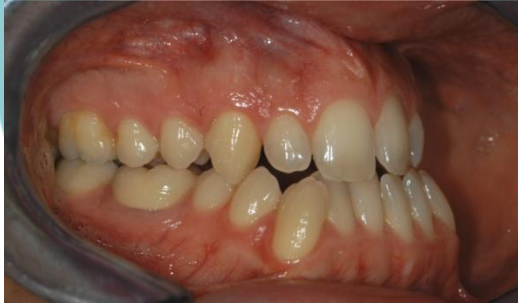Vittorio Grenga



Caso n.7

Ricertificazione 2007

Vittorio Grenga



Caso n.7

Ricertificazione 2007

Vittorio Grenga

Grazie!

Caso n.7

Ricertificazione 2007

Vittorio Grenga

vittoriogrenga@gmail.com

www.sido.it




SIDO
Società Italiana
di Ortodonzia