



Casi Clinici



Società Italiana
di Ortodonzia

www.sido.it

Caso n° 6

CLASSE 2, I DIVISIONE, AFFOLLAMENTO

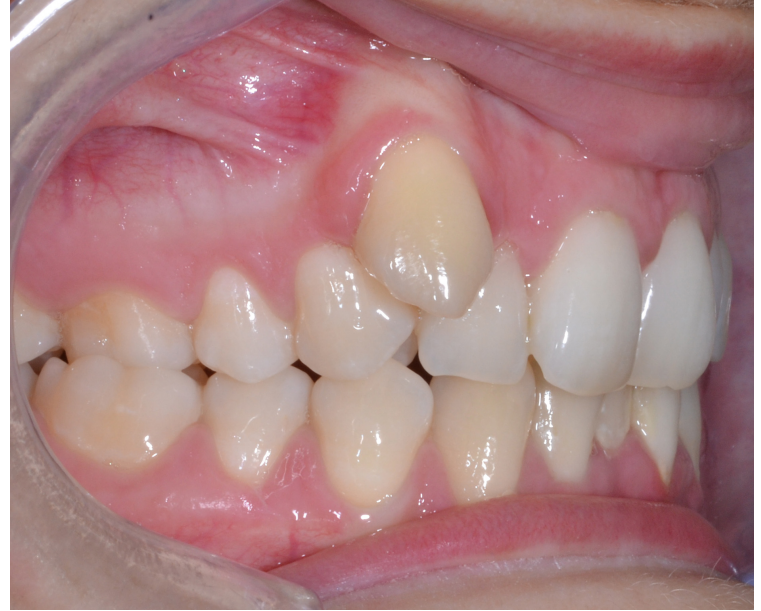Biretrusione, classe II, affollamento

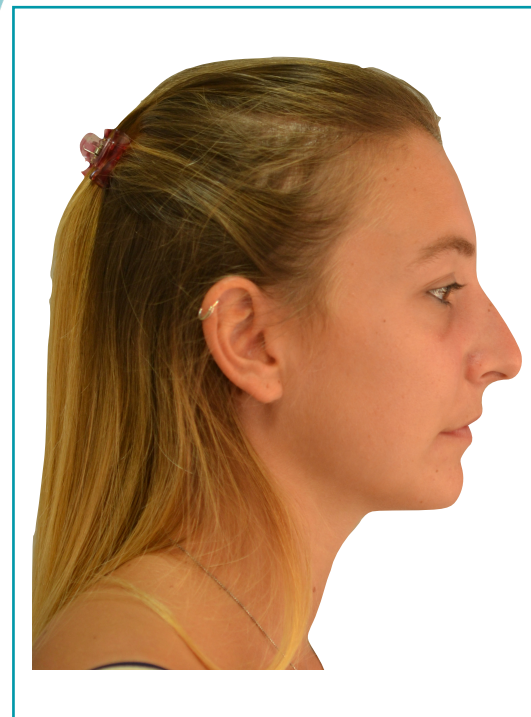Ricertificazione anno 2019

Mattia Fontana

Età paziente: 23 anni 7 mesi

Sesso: F



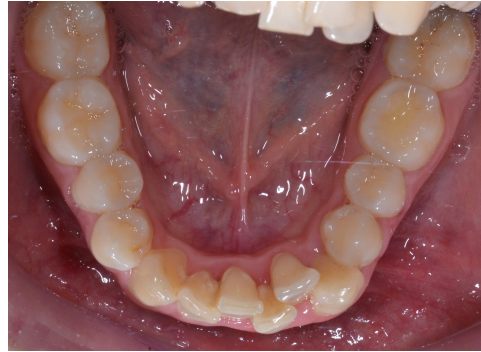
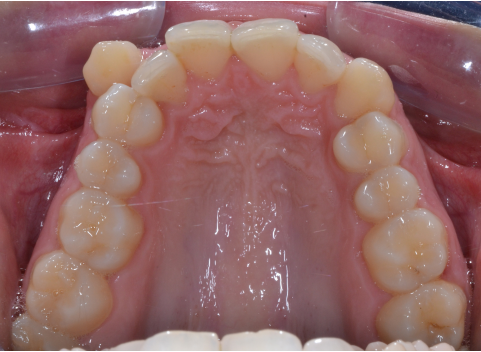
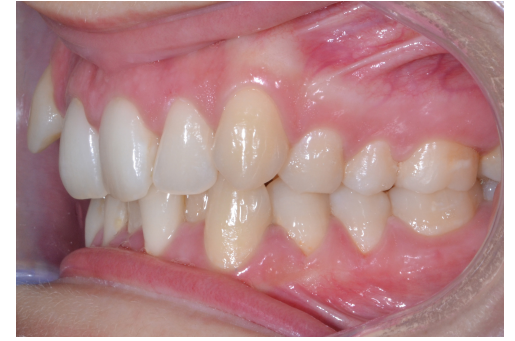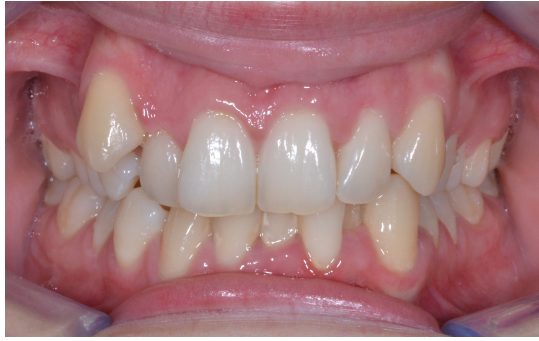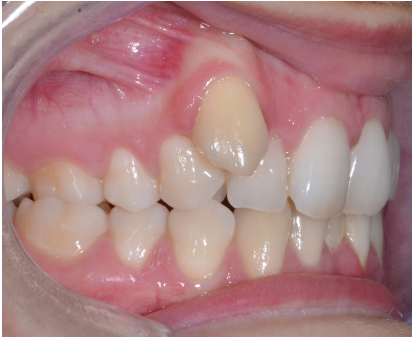Fotografie extraorali - Data: Settembre 2016

Caso n.6

Ricertificazione 2019

Mattia Fontana

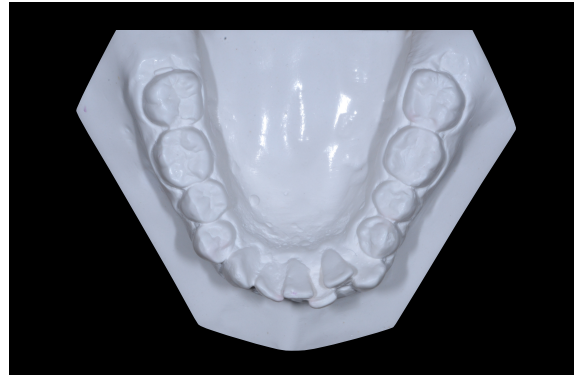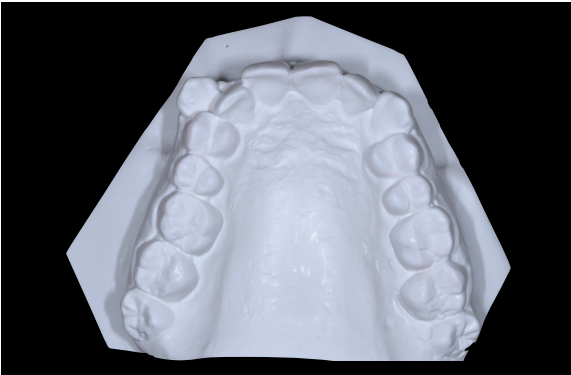
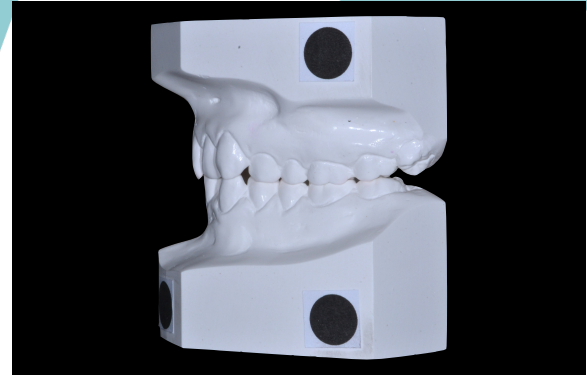
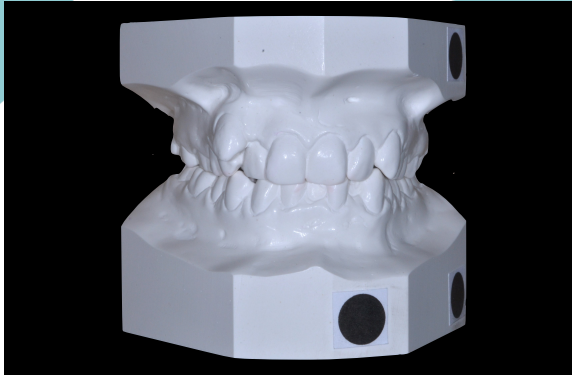
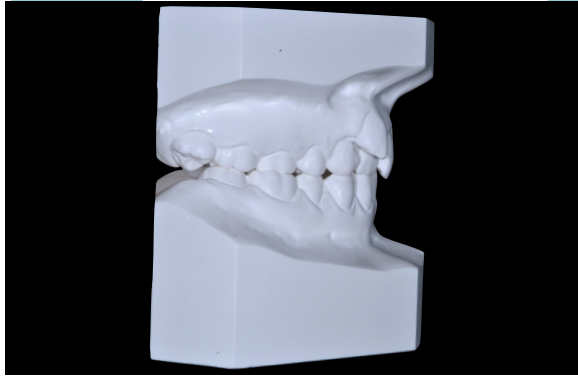


Caso n.6

Ricertificazione 2019

Mattia Fontana

Fotografie intraorali iniziali - Data: Settembre 2016



Caso n.6

Ricertificazione 2019

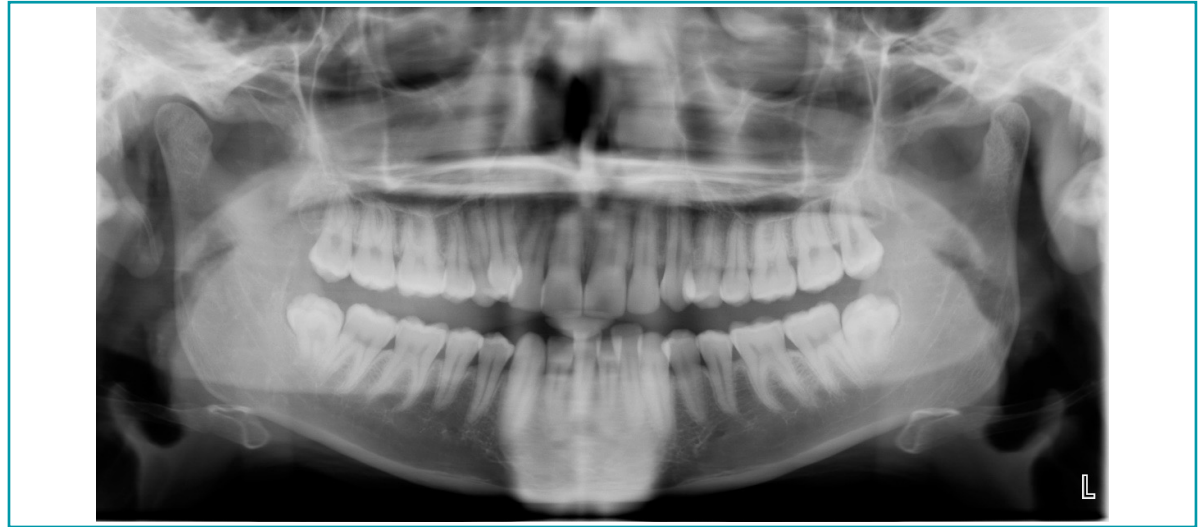Mattia Fontana

Modelli in gesso iniziali - Data: Settembre 2016

ORTOPANTOMOGRAFIA

Formula dentaria

8	7	6	5	4	3	2	1		1	2	3	4	5	6	7	8
<hr/>																
7	6	5	4	3	2	1	1		1	2	3	4	5	6	7	



Commenti:

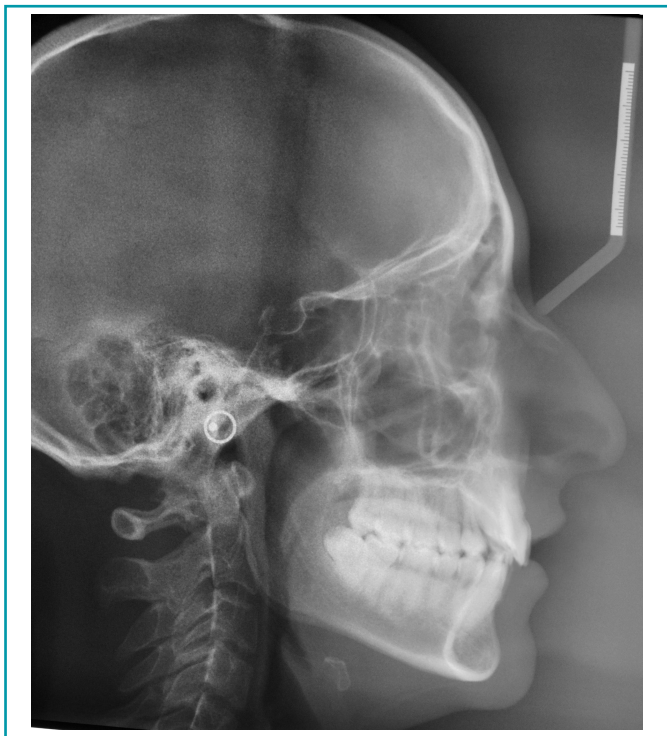Dentatura permanente. Terzi molari presenti nell'arcata superiore, in inclusione nell'arcata inferiore. Lieve rimodellamento condilare soprattutto sx, no lesioni ossee.

Caso n.6

Ricertificazione 2019

Mattia Fontana

Teleradiografia latero-laterale e cefalometria iniziale



Data: Settembre 2016

RAPPORTI SCHELETRICI SAGITTALI

Posizione del Mascellare S.N / A	±	83.5°
Posizione della Mandibola S.N / Pg	±	79.5°
Relazione inter-mascellare sagittale A.N / Pg	±	4.0°

RAPPORTI SCHELETRICI VERTICALI

Inclinazione del Mascellare S.N / ANS.PNS	±	6.5°
Inclinazione della Mandibola S.N / Go.Gn	±	26.0°
Relazione Inter-mascellare Verticale ANS.PNS / Go.Gn	±	19.5°

RAPPORTI DENTO-BASALI

Inclinazione Incisivo Superiore +1 / ANS.PNS	±	98.0°
Inclinazione Incisivo Inferiore -1 / Go.Gn	±	96.0°
Compensazione Incisivo Inferiore -1 / A.Pg (mm.)	±	-1.5 mm

RAPPORTI DENTALI

Overjet	±	3.5 mm
Overbite	±	3.5 mm
Angolo Inter-incisivo	±	143.5°

Caso n.6

Ricertificazione 2019

Mattia Fontana

DIAGNOSI

Occlusale Sagittale	II Classe molare e canina sx, II molare dx, canina non valutabile per la presenza di 13 ectopico vestibolare, grave affollamento, OVJ aumentato, incisivi superiori e inferiori retroclinati.
Occlusale Verticale	Overbite leggermente aumentato, palatalizzazione incisivi superiori
Occlusale Trasversale	Morso crociato posteriore dx, grave affollamento superiore e inferiore. Linee mediane dentali deviate rispetto alla faccia
Scheletrica Sagittale	I Classe scheletrica, biretrusione facciale, profilo piatto, pogonion ben rappresentato.
Scheletrica Verticale	Ipodivergente , proporzioni del viso corrette, e nessuna incompetenza labiale

DESCRIZIONE DEL CASO

Anagrafica: Femmina, caucasica, 23.7 anni. La paziente richiede un consulto per migliorare la propria estetica del sorriso, non ha mai fatto un trattamento ortodontico.

Descrizione Scheletrica: I classe scheletrica, biretrusione facciale, profilo piatto, sinfisi ben rappresentata, ipodivergente. Labbra sottili e poco rappresentate.

Dentale: Il classe molare bilaterale, grave affollamento superiore e inferiore, 13 ectopico vestibolare senza spazio in arcata, morso crociato posteriore, linea mediana superiore deviata a dx di 2 mm, l'inferiore deviata a sx di 3.5 mm rispetto alla faccia.

Parodontale: Tessuti parodontali spessi, infiammazione gengivale.

Funzionale: respirazione e deglutizione nella norma, no TMD

PIANO DI TRATTAMENTO

ESTRAZIONE DI 14-24-35-45

All'arcata inferiore si è deciso di estrarre i secondi premolari per 2 motivi: 1) per scongiurare il più possibile un peggioramento del profilo conseguente ad un arretramento degli incisivi in fase di chiusura spazi; 2) per agevolare la correzione della II classe molare.

Per spostare la linea mediana inferiore verso destra e ricentrarla con la faccia è stato utilizzato un ancoraggio medio a destra e un ancoraggio minimo a sinistra in fase di chiusura spazi.

All'arcata superiore si è deciso di estrarre 14-24 per facilitare l'allineamento in arcata del 13 e per favorire l'ancoraggio massimo. Al termine dell'allineamento del 13 rimaneva poco spazio estrattivo da chiudere (circa 1 mm), mentre a sinistra rimanevano circa 4 mm di spazio estrattivo e questo ha consentito di poter gestire lo spazio per il ricentramento della linea mediana superiore con l'inferiore e con la faccia.

Il morso crociato posteriore era di origine dentale più che scheletrica ed è stato sufficiente coordinare gli archi per poterlo risolvere.

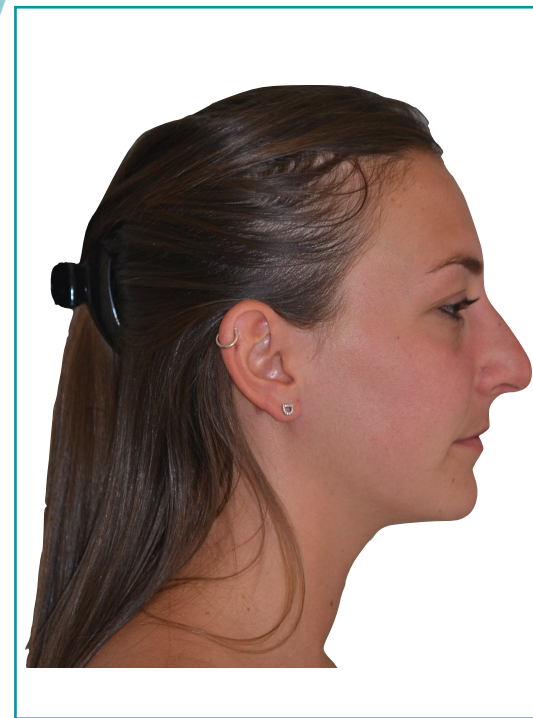IOTESI DI TRATTAMENTO ALTERNATIVA

OPZIONE 1: TRATTAMENTO ORTODONTICO-CHIRURGICO

L'approccio combinato ortodontico (4 estrazioni) e chirurgico (avanzamento bi-mascellare + rinoplastica) avrebbe consentito di migliorare la biretrusione facciale e il profilo della paziente, ma lei si piaceva così e quest'ipotesi è stata rifiutata.

OPZIONE 2: TRATTAMENTO NON-ESTRATTIVO

La retrusione facciale, il profilo piatto, l'angolo naso-labiale aperto e lo spessore sottile dei tessuti molli sono fattori che indirizzavano verso un trattamento non-estrattivo. Tuttavia l'entità di affollamento era stata giudicata troppo severa e la richiesta di spazio in arcata eccessiva per poter allineare i denti all'interno delle arcate senza compromettere la salute dei tessuti parodontali, nonostante un buon spessore della sinfisi e dei tessuti gengivali. Un'eccessiva espansione e proclinazione avrebbe rischiato di determinare sequele parodontali importanti come recessioni gengivali e fenestrazioni ossee.

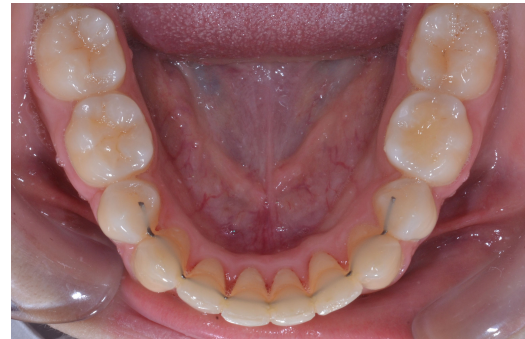
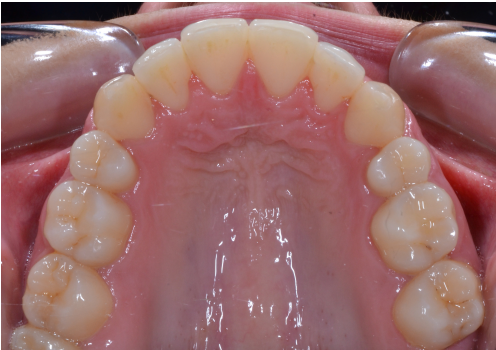
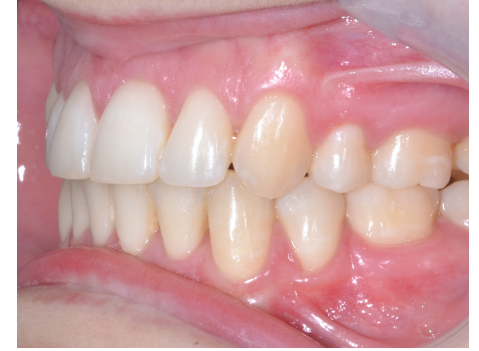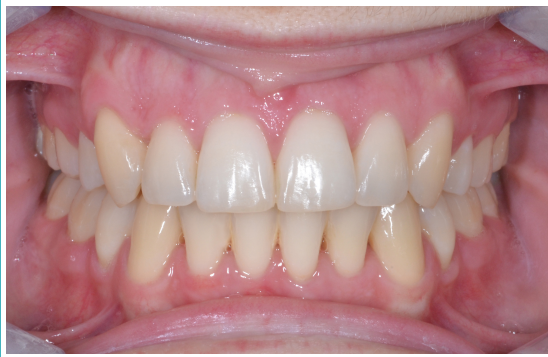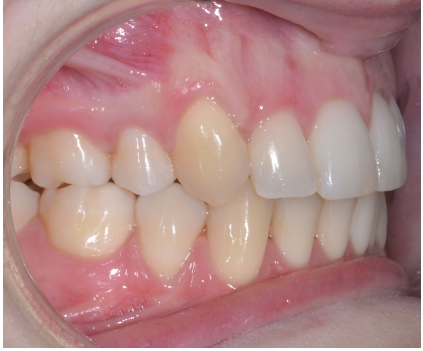Fotografie finali extraorali - Data: Dicembre 2018

Caso n.6

Ricertificazione 2019

Mattia Fontana

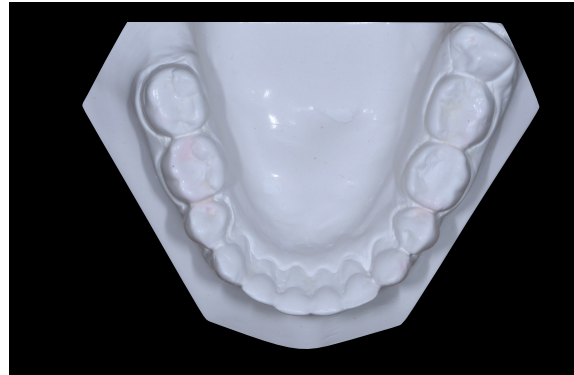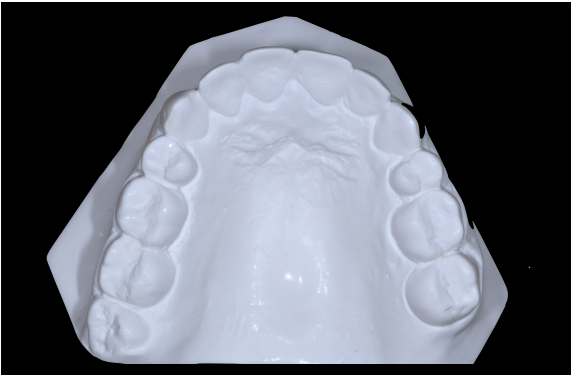
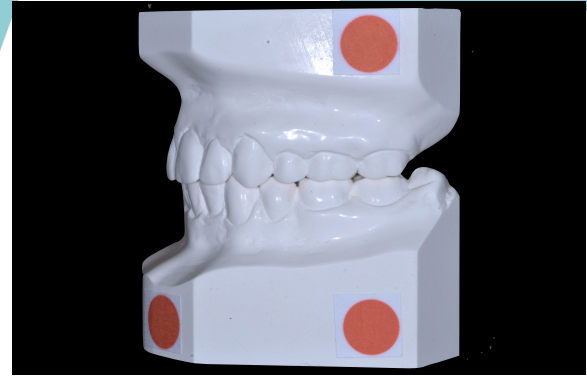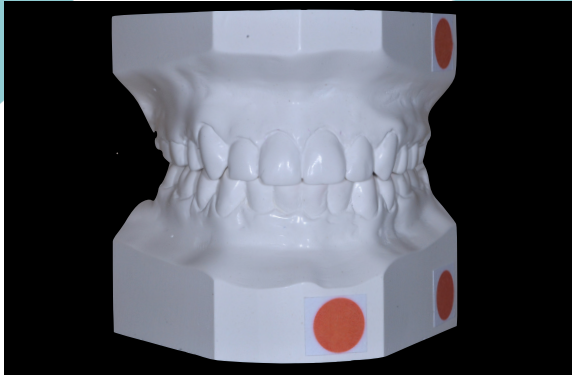


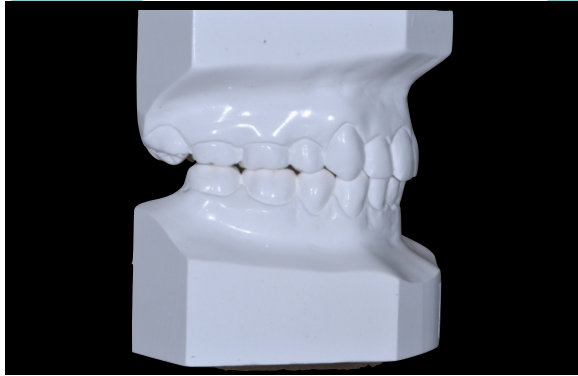Caso n.6

Ricertificazione 2019

Mattia Fontana

Fotografie finali intraorali - Data: Dicembre 2018



Caso n.6

Ricertificazione 2019

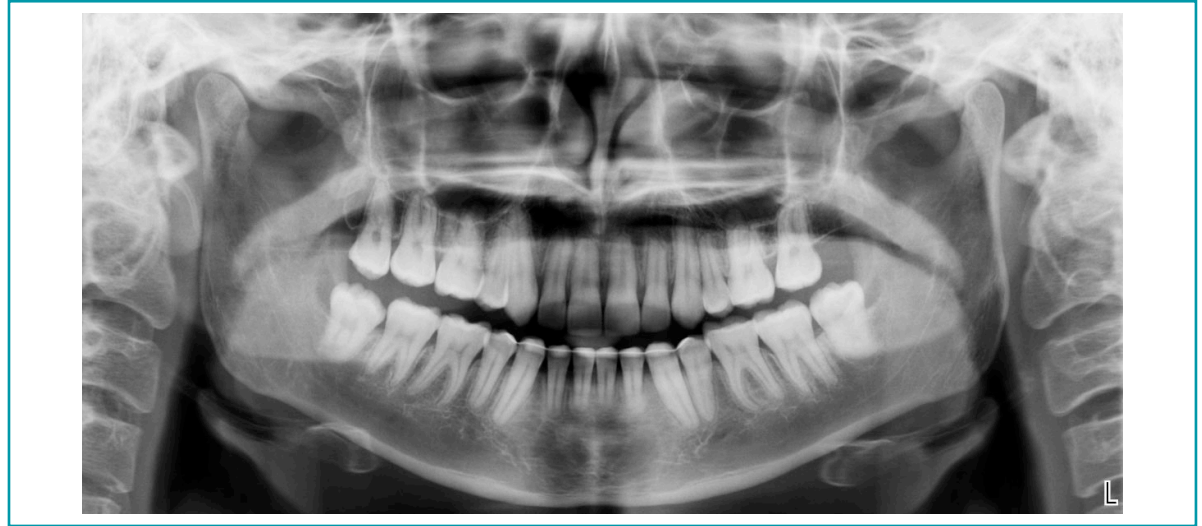Mattia Fontana

Modelli in gesso finali - Data: Dicembre 2018

ORTOPANTOMOGRAMMA FINALE

Formula dentaria

7	6	5	3	2	1		1	2	3	5	6	7
<hr/>												
7	6	4	3	2	1		1	2	3	4	6	7



Commenti:

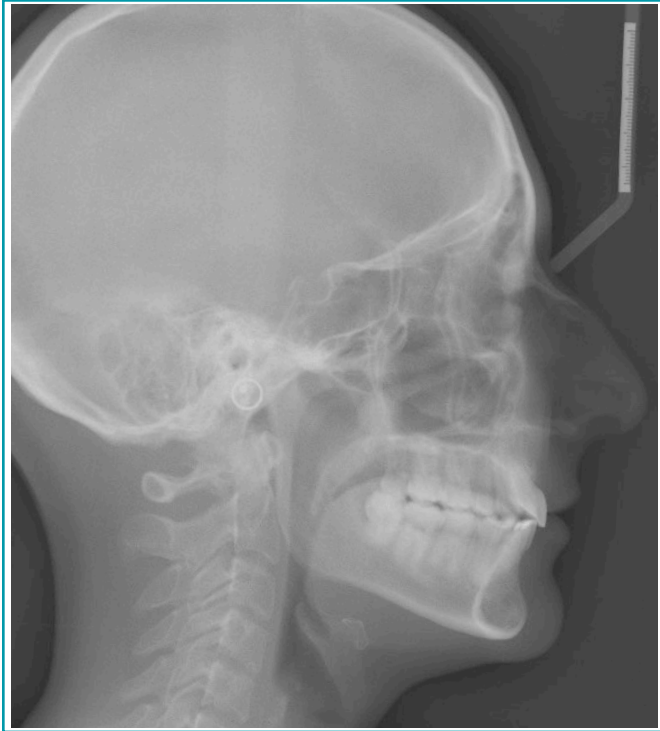Buon parallelismo radicolare, spazi estrattivi chiusi in maniera corporea, moderato riassorbimento degli apici radicolari degli incisivi superiori dovuti al grande movimento di torque, nessun segno di riassorbimento osseo. Rimodellamento condilare non è peggiorato durante il trattamento. Terzi molari in arcata, 28 è stato estratto.

Caso n.6

Ricertificazione 2019

Mattia Fontana

Teleradiografia latero-laterale e cefalometria finale



Data: Dicembre 2018

RAPPORTI SCHELETRICI SAGITTALI

Posizione del Mascellare S.N / A	±	83.0°
Posizione della Mandibola S.N / Pg	±	79.5°
Relazione inter-mascellare sagittale A.N / Pg	±	3.5°

RAPPORTI SCHELETRICI VERTICALI

Inclinazione del Mascellare S.N / ANS.PNS	±	6.0°
Inclinazione della Mandibola S.N / Go.Gn	±	26.5°
Relazione Inter-mascellare Verticale ANS.PNS / Go.Gn	±	20.5°

RAPPORTI DENTO-BASALI

Inclinazione Incisivo Superiore +1 / ANS.PNS	±	112.0°
Inclinazione Incisivo Inferiore -1 / Go.Gn	±	104.0°
Compensazione Incisivo Inferiore -1 / A.Pg (mm.)	±	1.0 mm

RAPPORTI DENTALI

Overjet	±	2.0 mm
Overbite	±	2.0 mm
Angolo Inter-incisivo	±	124.0°

Caso n.6

Ricertificazione 2019

Mattia Fontana

SINTESI FINALE

Risultati scheletrici

La classe scheletrica e la divergenza facciale sono rimaste sostanzialmente invariate. La paziente presenta una biretrusione facciale, una buona simmetria facciale, un profilo piatto e un pognonion di compenso

Risultati dentali

Si è ottenuta una buona I classe molare e canina bilaterale, linee mediane centrate con la faccia, un corretto OVJ e OVB, gli spazi delle estrazioni sono stati chiusi e alla fine del trattamento il torque degli incisivi superiori e inferiori è stato aumentato nonostante le estrazioni.

Risultati a carico dei tessuti molli

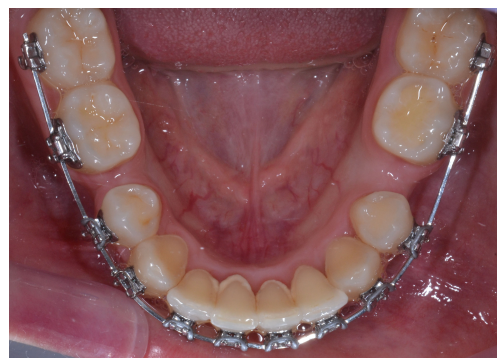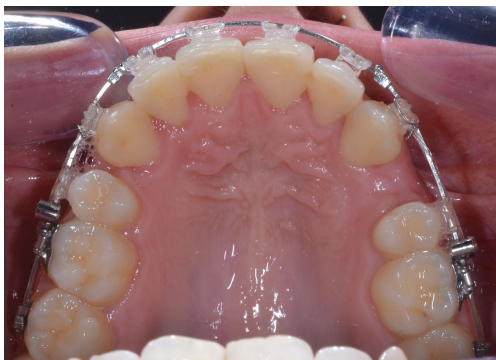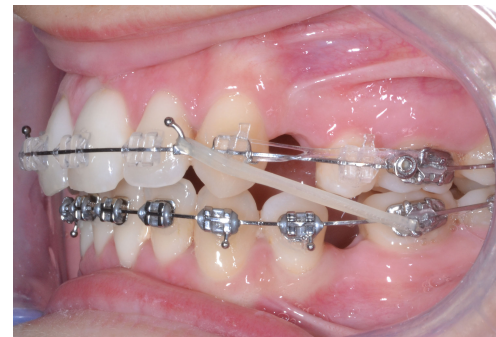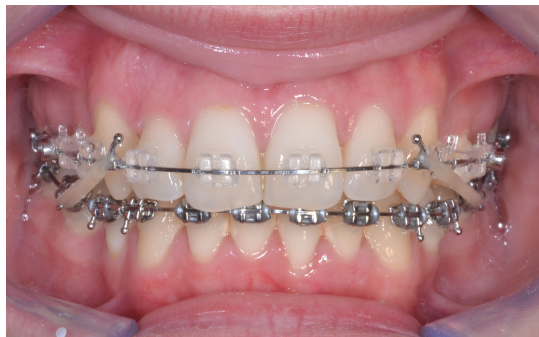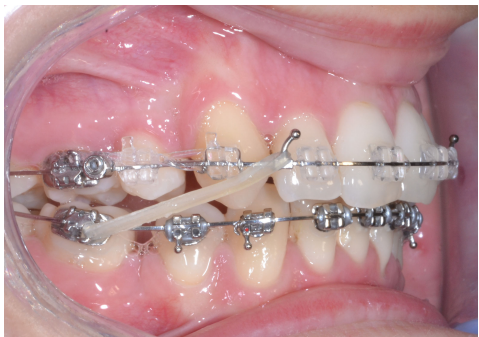La foto frontale del sorriso indica una buona simmetria delle linee mediane dentali con la faccia, un bel allineamento dentale, l'estetica del sorriso è molto buona, con un bel sorriso pieno nonostante le estrazioni.

La visione laterale indica un profilo piatto a mezzaluna, una biretrusione facciale, ma nonostante le estrazioni non ha subito un peggioramento. Le labbra sono sottili e l'angolo naso-labiale è aperto.

Caso n.6

Ricertificazione 2019

Mattia Fontana



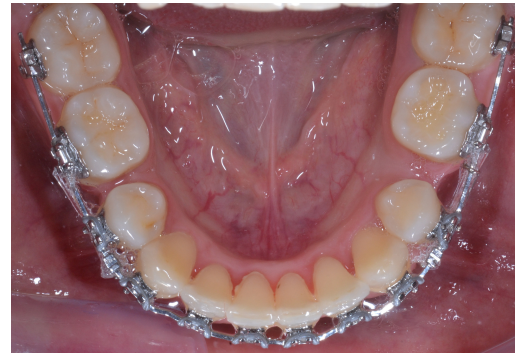
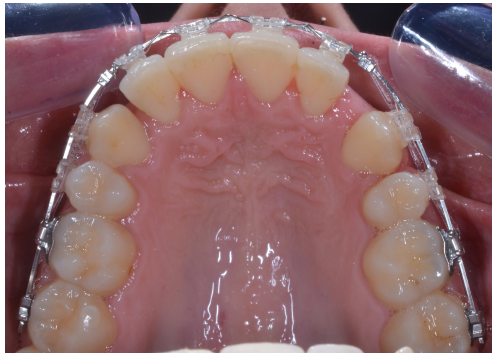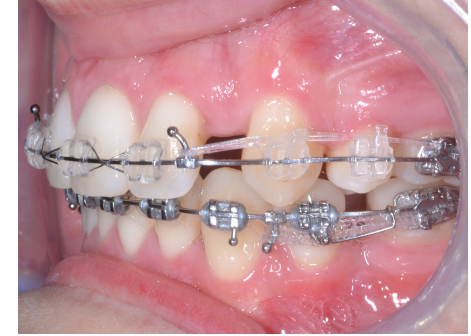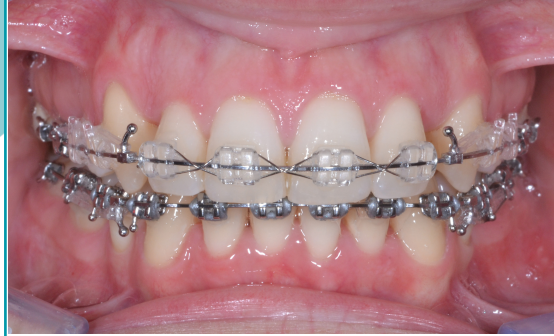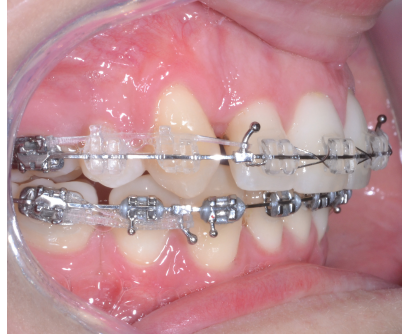Fasi di terapia - Data: Luglio 2017

Posizionamento di archi in acciaio e chiusura spazi superiore in ancoraggio massimo. L'arcata inferiore sta completando il livellamento della curva di Spee prima di iniziare a chiudere gli spazi.

Caso n.6

Ricertificazione 2019

Mattia Fontana



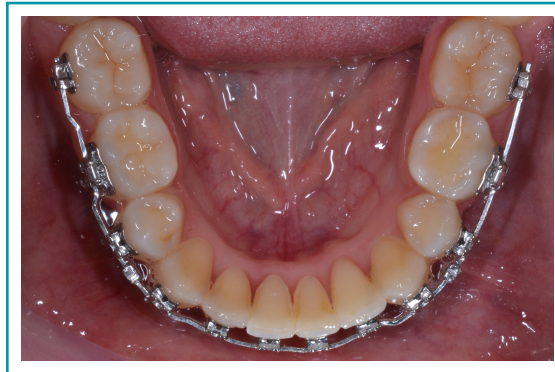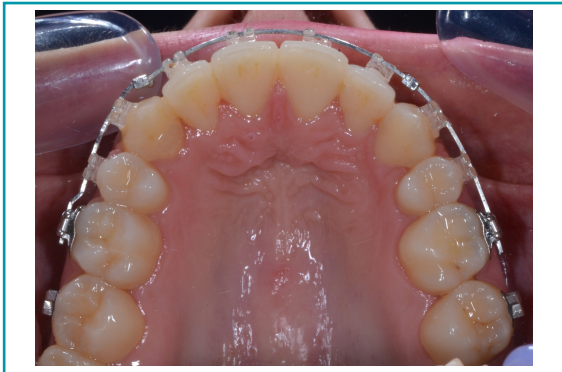
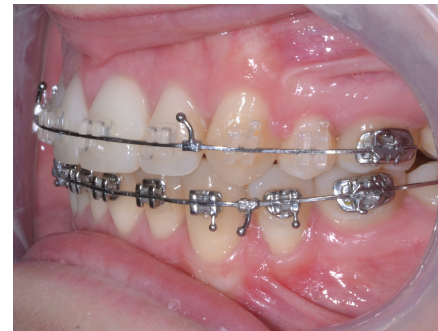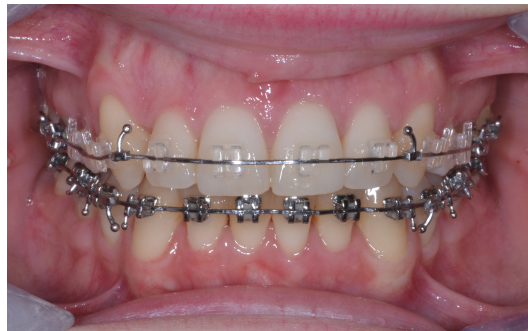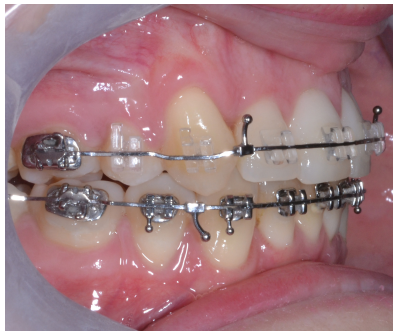Fasi di terapia - Data: Dicembre 2017

Arretramento degli incisivi superiori per mezzo di tiebacks elastici. Arcata inferiore: ancoraggio medio a dx e minimo a sx con l'utilizzo di molla di uprighting per contrastare la deviazione della mediana verso sx

Caso n.6

Ricertificazione 2019

Mattia Fontana



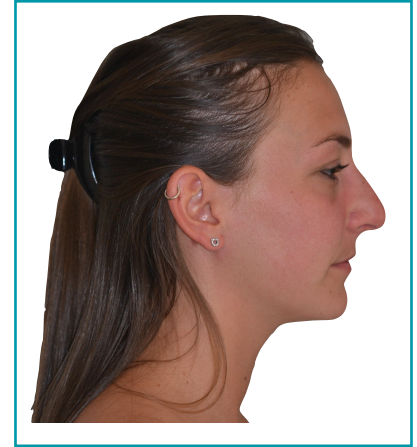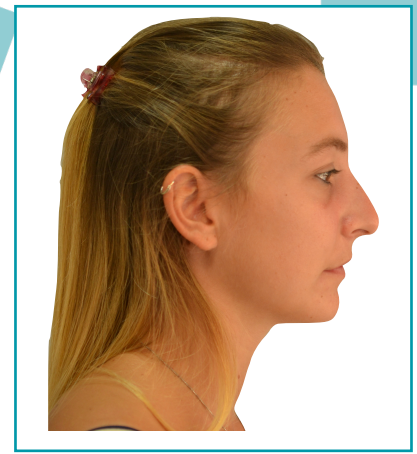Fasi di terapia - Data: Novembre 2018

Fasi finali di rifinitura dell'occlusione

Caso n.6

Ricertificazione 2019

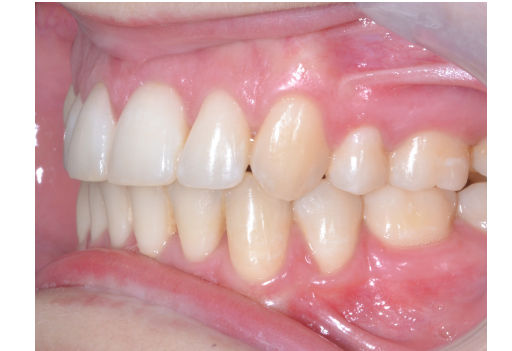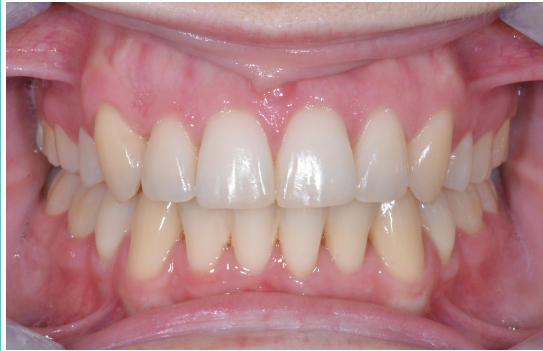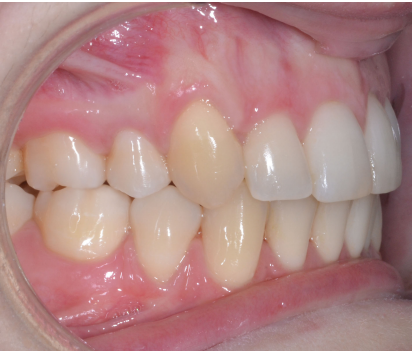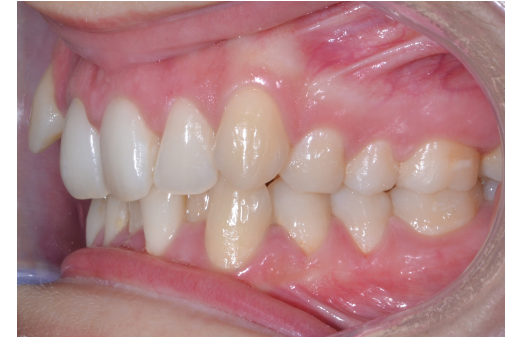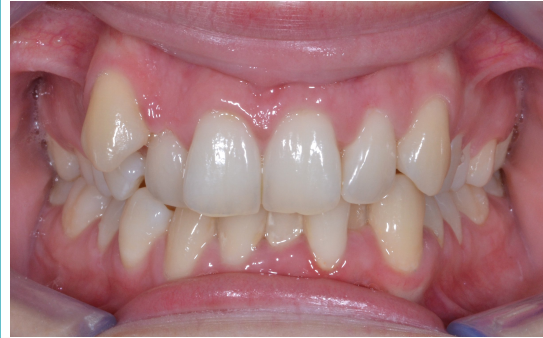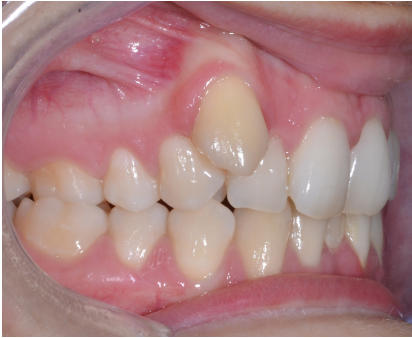Mattia Fontana



Ricertificazione 2019

Caso n.6

Mattia Fontana



Ricertificazione 2019

Caso n.6

Mattia Fontana

Grazie!

www.sido.it



SIDO
Società Italiana
di Ortodonzia