



Casi Clinici



Società Italiana
di Ortodonzia

www.sido.it

Caso n° 6

MALOCCLUSIONE CLASSE 2, I DIVISIONE con discrepanza dento-alveolare inferiore

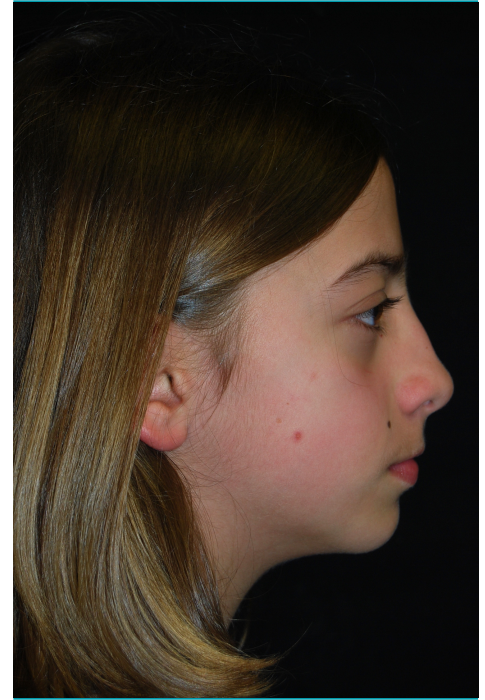
2019

Maria Elena Grecolini

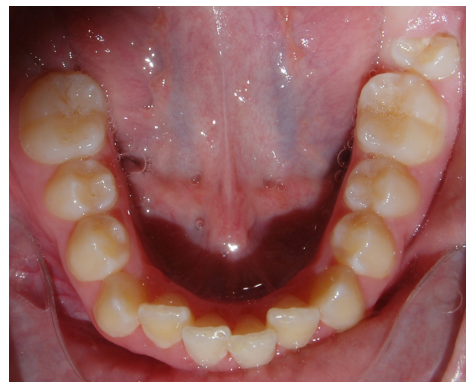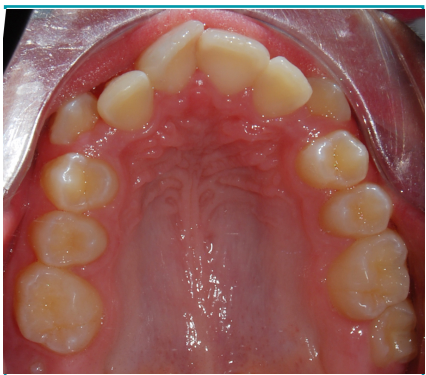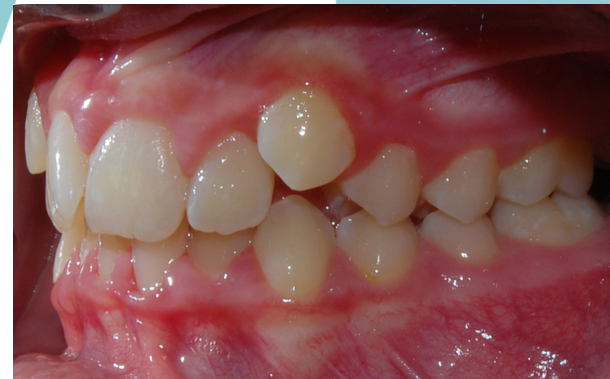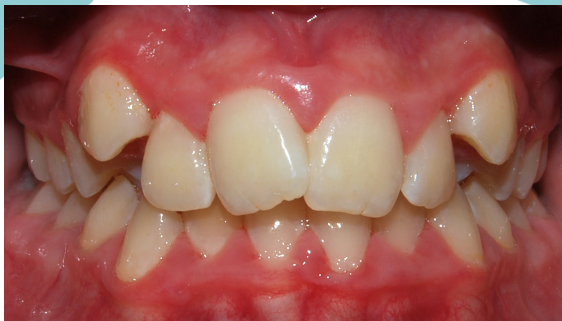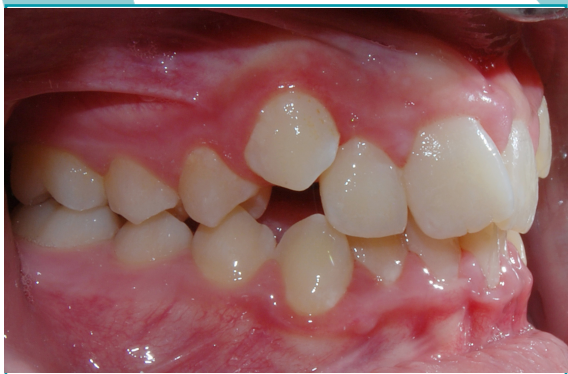Età paziente: 14 anni

Sesso: F

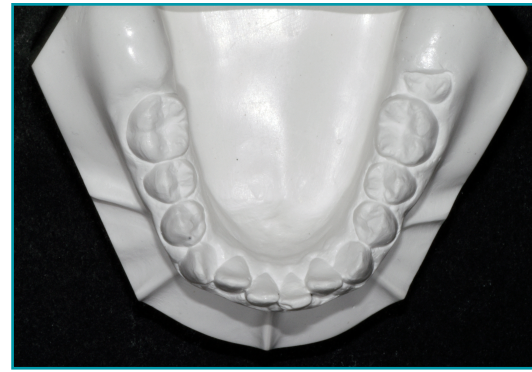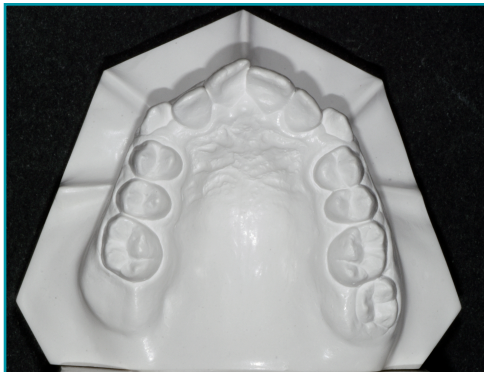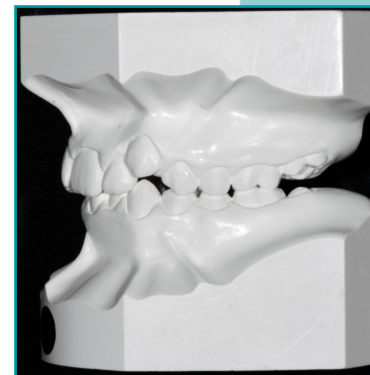
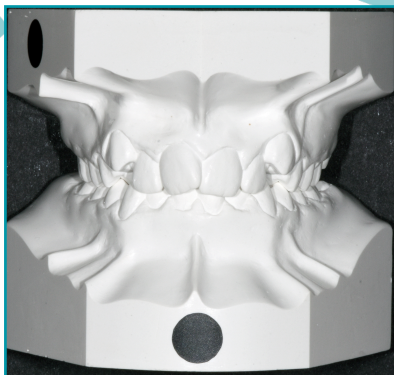
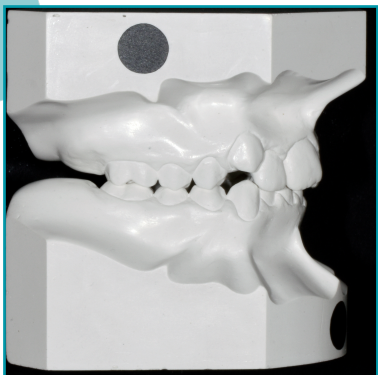




Fotografie extraorali - Data 04/2015



Fotografie intraorali iniziali - Data 04/2015



Modelli in gesso iniziali - Data 03/2015

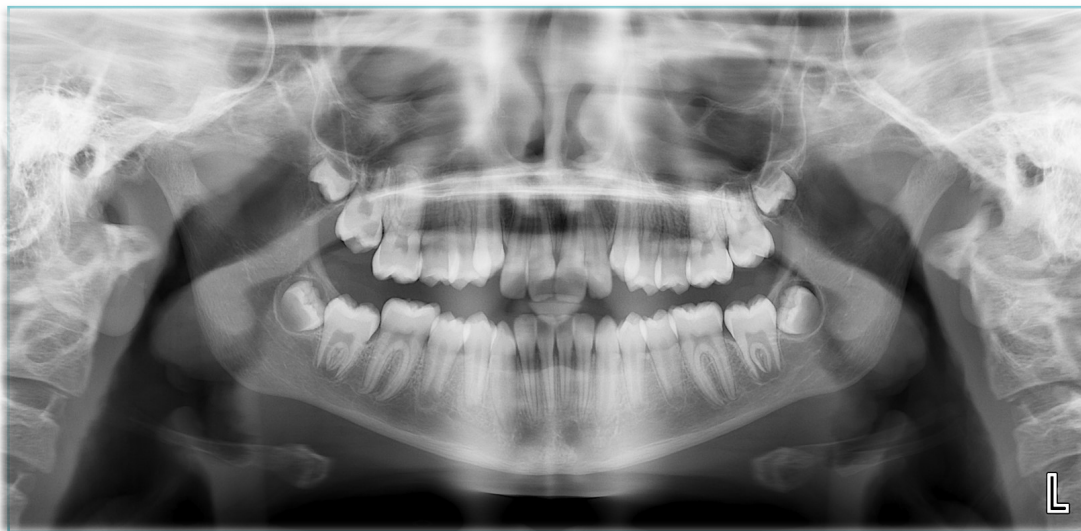ORTOPANTOMOGRAFIA

Formula dentaria

inserire formula corretta cancellando i denti mancanti

8 7 6 5 4 3 2 1 | 1 2 3 4 5 6 7 8

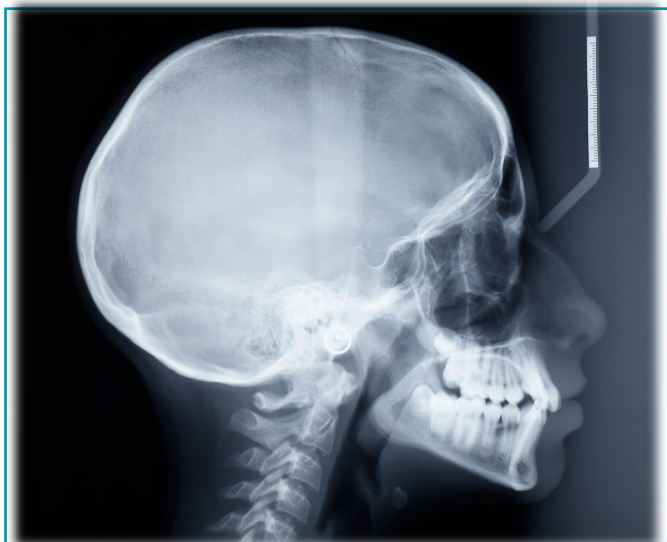8 7 6 5 4 3 2 1 | 1 2 3 4 5 6 7 8



Commenti:

Inserire il testo qui (lunghezza max 200 caratteri spazi inclusi)

Teleradiografia latero-laterale e cefalometria iniziale



RAPPORTI SCHELETRICI SAGITTALI

Posizione del Mascellare S.N / A	82° +/- 3,5°	[84,5°]
Posizione della Mandibola S.N / Pg	80° +/- 3,5°	[79°]
Relazione inter-mascellare sagittale A.N / Pg	2° +/- 2,5°	[5,5°]

RAPPORTI SCHELETRICI VERTICALI

Inclinazione del Mascellare S.N / ANS.PNS	± 8° +/- 3,0°	[14°]
Inclinazione della Mandibola S.N / Go.Gn	33° +/- 2,5°	[35°]
Relazione Inter-mascellare Verticale ANS.PNS / Go.Gn	25° +/- 6,0°	[21°]

RAPPORTI DENTO-BASALI

Inclinazione Incisivo Superiore +1 / ANS.PNS	110° +/- 6,0°	[120°]
Inclinazione Incisivo Inferiore -1 / Go.Gn	94° +/- 7,0°	[88°]
Compensazione Incisivo Inferiore -1 / A.Pg (mm.)	2 +/- 2 mm.	[-1 mm]

RAPPORTI DENTALI

Overjet	3,5 +/- 2,5 mm.	[5 mm]
Overbite	2,5 +/- 2,5 mm.	[4,5 mm]
Angolo Inter-incisivo	132° +/- 6,0°	[131°]

Data 03/2015

DIAGNOSI

Occlusale Sagittale	2° classe molare e canina a dx, 2° classe molare e canina a sx.
Occlusale Verticale	Overbite aumentato
Occlusale Trasversale	No presenza di cross. Riduzione del diametro trasversale medio su entrambe le arcate.
Scheletrica Sagittale	Rapporti scheletrici di seconda classe da retrusione mandibolare con mascellare normosviluppato.
Scheletrica Verticale	Presenza di lieve ipodivergenza scheletrica.

DESCRIZIONE DEL CASO

Paziente di sesso femminile di 11 e 4 mesi, razza caucasica.

Rapporti scheletrici di 2° classe da retrusione mandibolare con mascellare normosviluppato. Paziente ipodivergente con overbite accentuato. Posizione palatale di 12 e 22 ed ectopia vestibolare di 13 e 23.

Linguo inclinazione del gruppo incisale inferiore ed affollamento. Occlusione molare di 2° classe a dx e sx. Mediane interincisive non coincidenti.

PIANO DI TRATTAMENTO

Il piano di trattamento esposto al genitore ha tenuto conto dell'età scheletrica della paziente e della presenza di tutta la dentizione permanente.

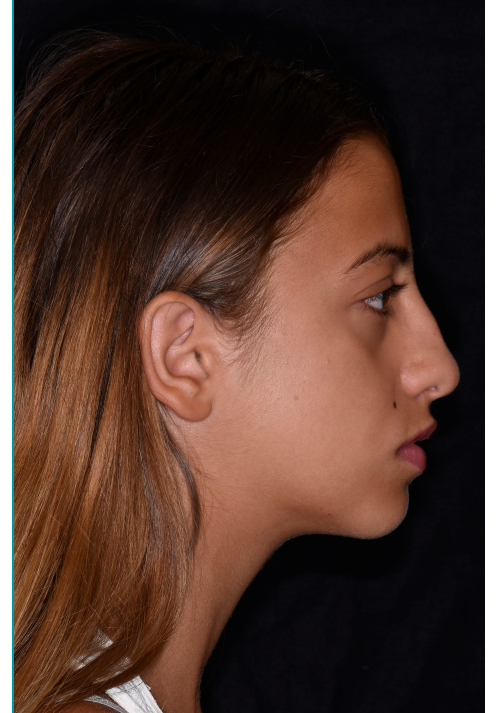
La terapia mirava sia al controllo e correzione della 2[^] classe scheletrica che al ripristino della classe molare /canina e al corretto allineamento dentale.

Il piano di cura è stato basato sul controllo dell'ancoraggio posteriore attraverso l'uso di una barra transpalatale e la distalizzazione di 13 e 23 per l'ottenimento della corretta classe canina.

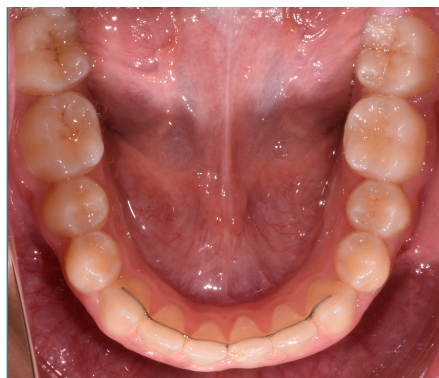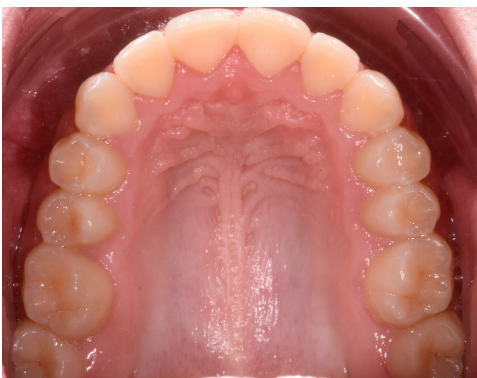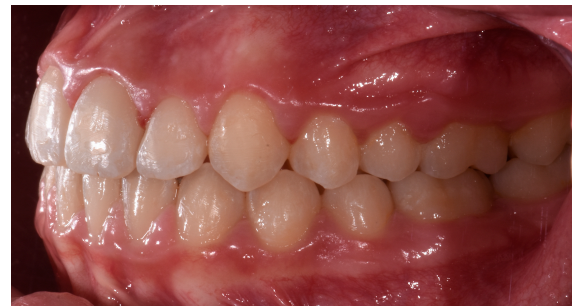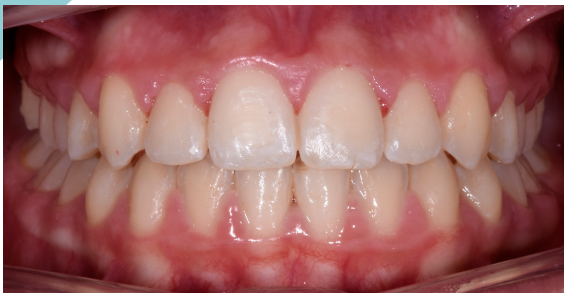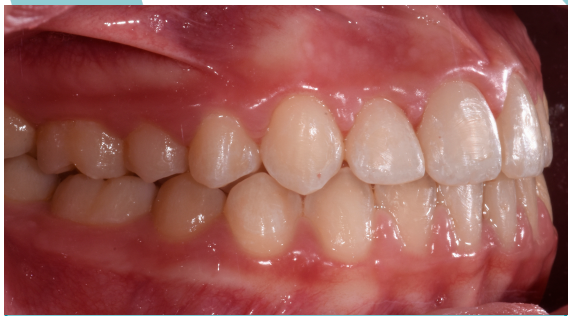L'attivazione in espansione della barra transpalatale e la progressione degli archi ha permesso un corretto sviluppo di forma d'arcata sia superiore che inferiore. Tutto questo in associazione con l'utilizzo di elastici di 2[^] classe che hanno permesso il fisiologico sviluppo ed il corretto posizionamento in avanti e verso il basso del corpo mandibolare.

IOTESI DI TRATTAMENTO ALTERNATIVA

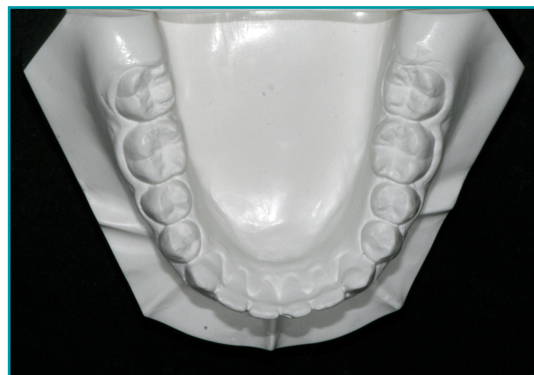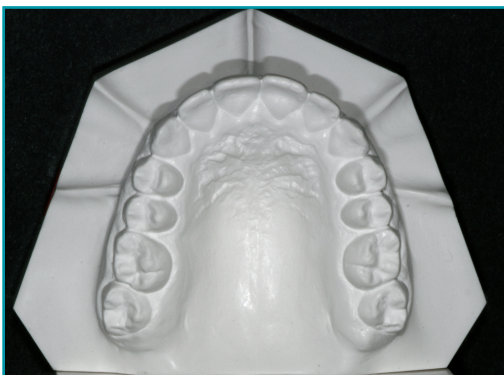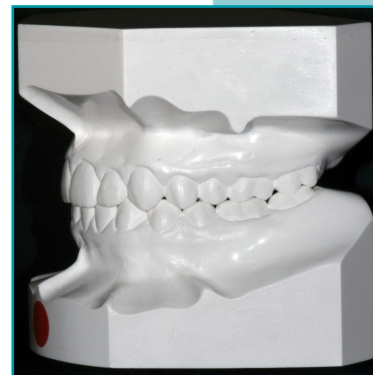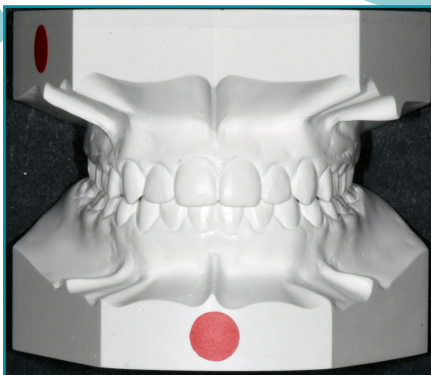
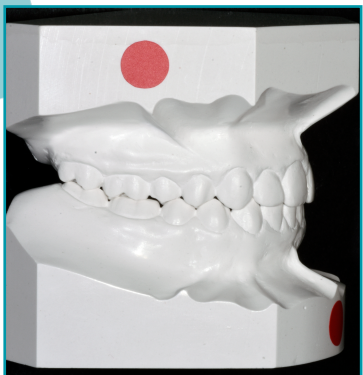E' stato proposto un piano cura estrattivo con av di 14, 24, 34, 44 escluso per motivazioni legate all'estetica facciale



Fotografie finali extraorali - Data 07/2017



Fotografie finali intraorali - Data 07/2017



Modelli in gesso finali - Data 07/2017

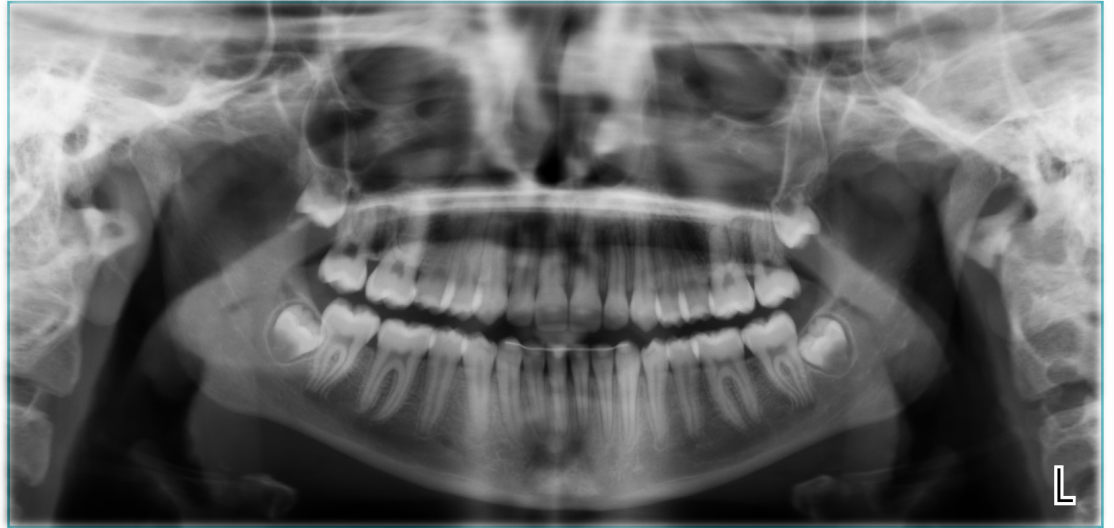ORTOPANTOMOGRAMMA FINALE

Formula dentaria

inserire formula corretta cancellando i denti mancanti

8 7 6 5 4 3 2 1 | 1 2 3 4 5 6 7 8

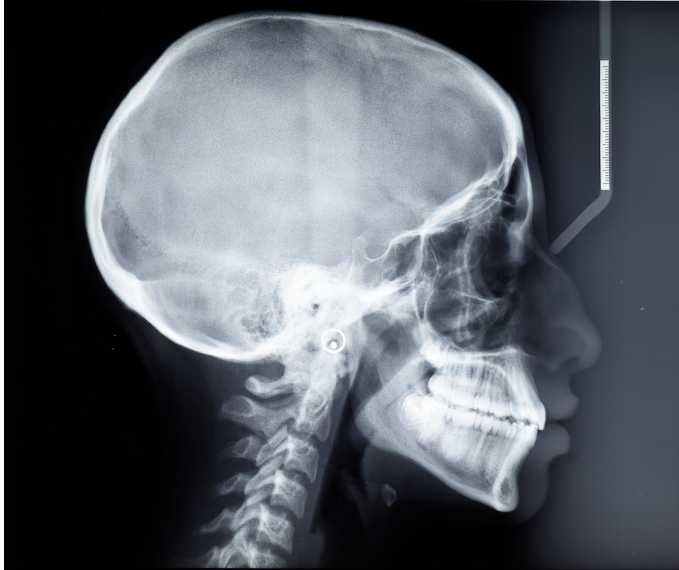8 7 6 5 4 3 2 1 | 1 2 3 4 5 6 7 8



Commenti:

Inserire il testo qui (lunghezza max 200 caratteri spazi inclusi)

Teleradiografia latero-laterale e cefalometria finale



RAPPORTI SCHELETRICI SAGITTALI

Posizione del Mascellare S.N / A	82° +/- 3,5°	[83°]
Posizione della Mandibola S.N / Pg	80° +/- 3,5°	[80,5°]
Relazione inter-mascellare sagittale A.N / Pg	2° +/- 2,5°	[2,5°]

RAPPORTI SCHELETRICI VERTICALI

Inclinazione del Mascellare S.N / ANS.PNS	± 8° +/- 3,0°	[10°]
Inclinazione della Mandibola S.N / Go.Gn	33° +/- 2,5°	[34°]
Relazione Inter-mascellare Verticale ANS.PNS / Go.Gn	25° +/- 6,0°	[24°]

RAPPORTI DENTO-BASALI

Inclinazione Incisivo Superiore +1 / ANS.PNS	110° +/- 6,0°	[114°]
Inclinazione Incisivo Inferiore -1 / Go.Gn	94° +/- 7,0°	[90,5°]
Compensazione Incisivo Inferiore -1 / A.Pg (mm.)	2 +/- 2 mm.	[+4 mm]

RAPPORTI DENTALI

Overjet	3,5 +/- 2,5 mm.	[1,5 mm]
Overbite	2,5 +/- 2,5 mm.	[1,5 mm]
Angolo Inter-incisivo	132° +/- 6,0°	[131°]

Data 07/2017

SINTESI FINALE

Risultati scheletrici

Miglioramento dei rapporti scheletrici ed intermascellari sia sul piano sagittale che sul piano verticali.
Miglioramento delle relazioni scheletriche intermascellari e dei rapporti scheletrici verticali.

Risultati dentali

La terapia ha permesso l'ottenimento di un corretto allineamento con 1[^] classi molare e canina dx e sx, assenza di rotazioni ,spazi e corretta intercuspiazione dei 7'.
Il miglioramento del torque del gruppo incisale superiore ed inferiore ha permesso la correzione dell'angolo intermascellare.

Risultati a carico dei tessuti molli

Il profilo dei tessuti molli apparentemente migliorato, evidenziando proporzioni più armoniche ed una corretta proiezione dell'angolo naso-labiale.

Grazie!

www.sido.it

