

# Casi Clinici



Società Italiana  
di Ortodonzia

[www.sido.it](http://www.sido.it)

# Caso n°7

**SEVERA** discrepanza scheletrica


Trattamento ortodontico chirurgico

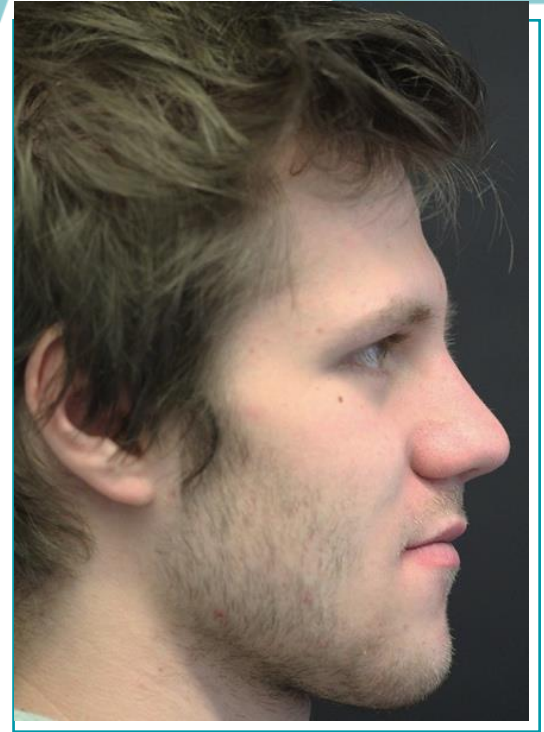

2019

Giovanna Maino

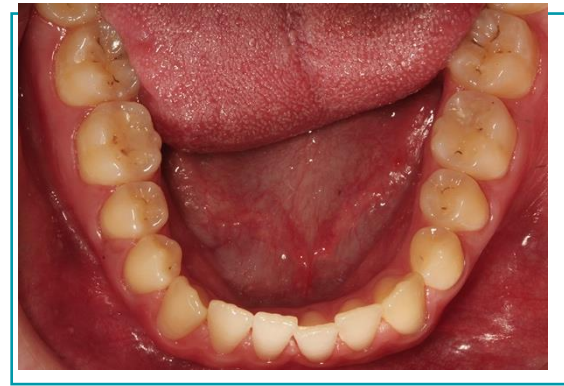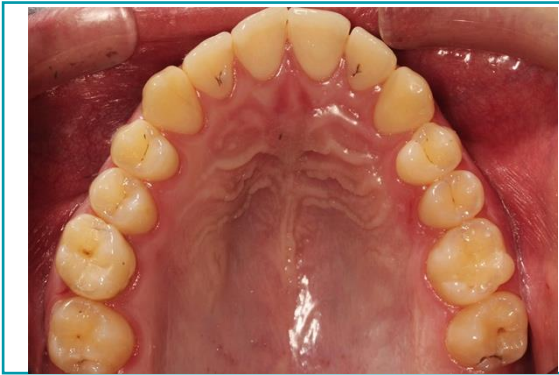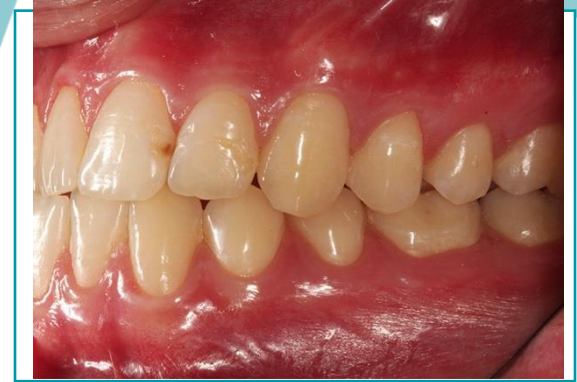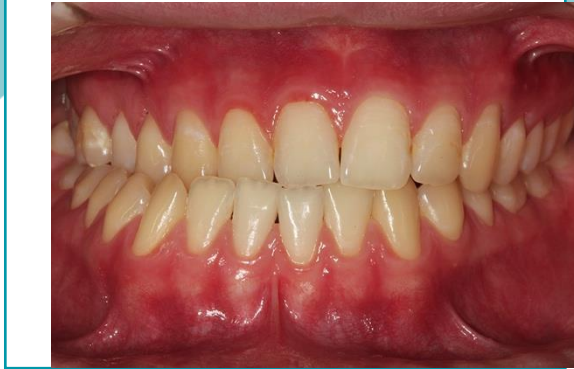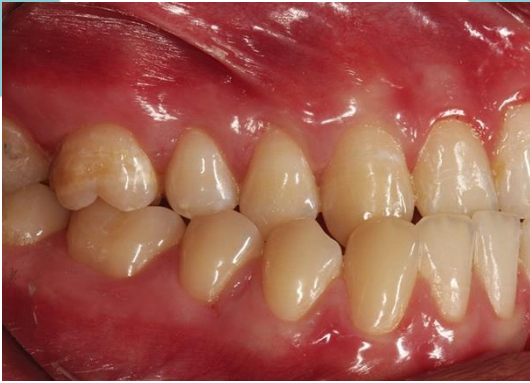Età paziente: 16 A 2 m

Sesso: M

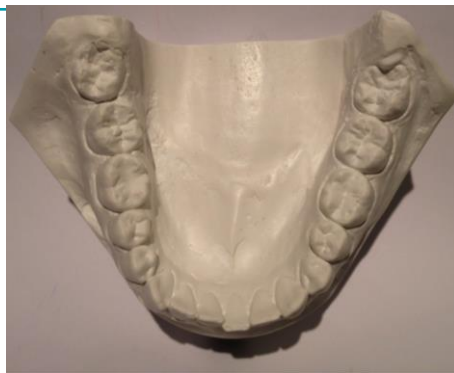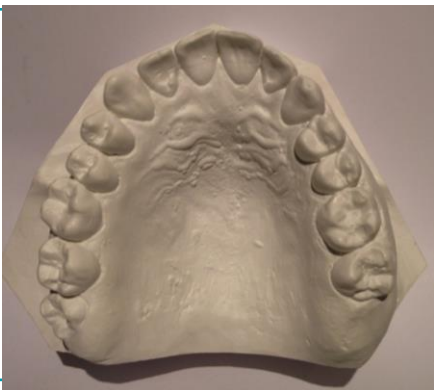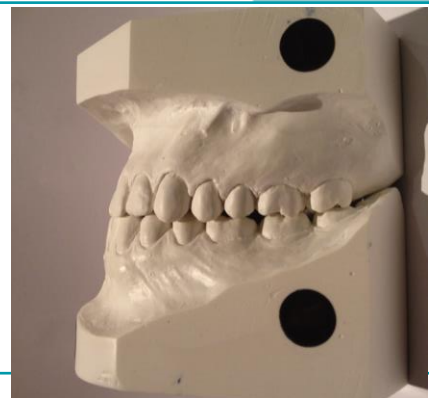
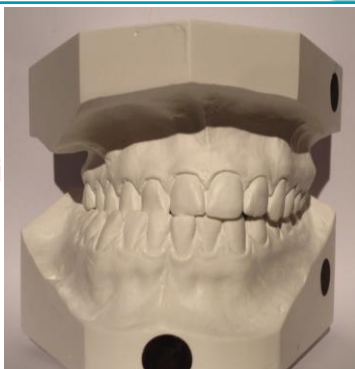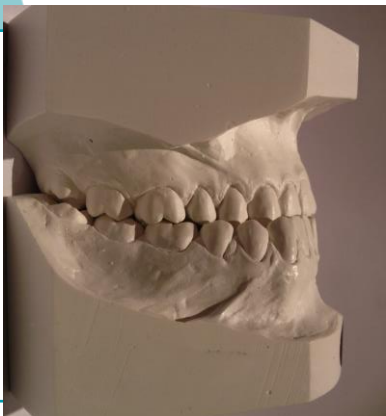




**Fotografie extraorali – 20-04-2010**



**Fotografie intraorali iniziali -20-04-2010**



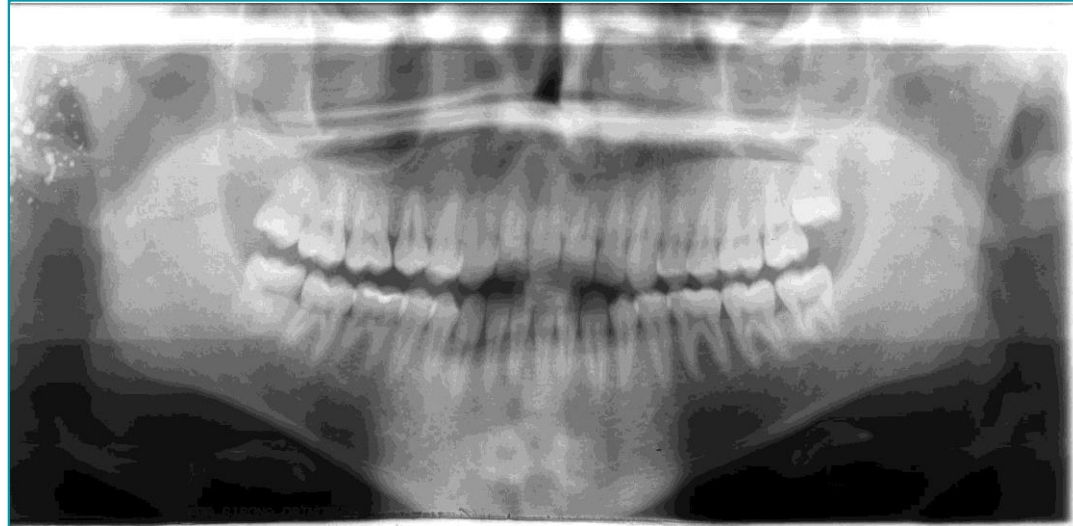**Modelli in gesso iniziali - Data 20-04-2010**

# ORTOPANTOMOGRAMMA

## Formula dentaria

inserire formula corretta cancellando i denti mancanti

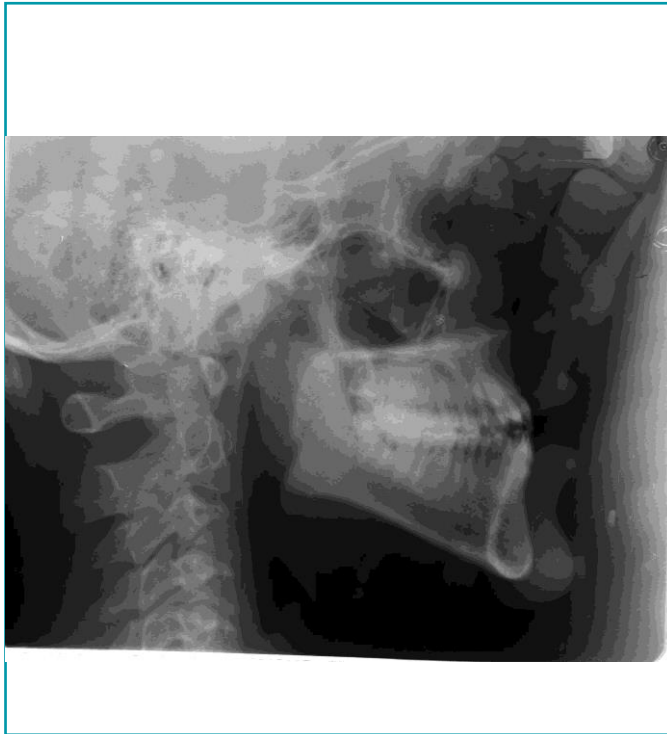8	7	6	5	4	3	2	1	1	2	3	4	5	6	7	8
8	7	6	5	4	3	2	1	1	2	3	4	5	6	7	8



## Commenti:

Sono presenti tutti i denti permanenti, compresi i denti del giudizio. 28 trattenuto, buon supporto osseo, buona struttura radicolare, nessun segno di malattia parodontale.

# Teleradiografia latero-laterale e cefalometria iniziale



inserire dati corretti

## RAPPORTI SCHELETRICI SAGITTALI

Posizione del Mascellare S.N / A	±	[ 83,2° ]
Posizione della Mandibola S.N / Pg	±	[ 83,5° ]
Relazione inter-mascellare sagittale A.N / Pg	±	[ -0,3° ]

## RAPPORTI SCHELETRICI VERTICALI

Inclinazione del Mascellare S.N / ANS.PNS	±	[ 3,5 ]
Inclinazione della Mandibola S.N / Go.Gn	±	[ 32,9° ]
Relazione Inter-mascellare Verticale ANS.PNS / Go.Gn	±	[ 29,4° ]

## RAPPORTI DENTO-BASALI

Inclinazione Incisivo Superiore +1 / ANS.PNS	±	[ 115 ]
Inclinazione Incisivo Inferiore -1 / Go.Gn	±	[ 85° ]
Compensazione Incisivo Inferiore -1 / A.Pg (mm.)	±	[ 6,5 ]

## RAPPORTI DENTALI

Overjet	±	[ -0,1 ]
Overbite	±	[ -0,5 ]
Angolo Inter-incisivo	±	[ 126,7 ]

Data 20-04-2010

# DIAGNOSI

<b>Occlusale Sagittale</b>	III Classe piena molare e canina a sinistra e I Classe a destra
<b>Occlusale Verticale</b>	Rapporto di testa a testa
<b>Occlusale Trasversale</b>	cross bite completo da 12 a 15, testa a testa sull'11 e 31
<b>Scheletrica Sagittale</b>	III Classe
<b>Scheletrica Verticale</b>	normodivergente



## DESCRIZIONE DEL CASO

F.L, 16a 1m, maschio, razza caucasica , severa asimmetria scheletrica della mandibola, III Classe scheletrica, I Classe dentale a sinistra e III Classe completa dal lato destro. In visione frontale si osserva un aumento del terzo inferiore del viso associato ad una severa deviazione della mandibola e del mento verso destra. La linea mediana superiore è centrata rispetto alla mediana del viso. Di profilo si osserva una buona posizione sagittale dei mascellari , buon posizione delle labbra; lo spessore dei tessuti probabilmente compensa bene la discrepanza scheletrica sagittale. Il display degli incisivi è buono. Presente un rumore articolare a carico dell'ATM di sinistra e il paziente riferisce frequenti episodi di mal di testa. Range di movimenti della mandibola nella norma . Dentizione permanente, presenza di tutti i denti in arcata fatta eccezione per il 28 non eretto. Buon supporto parodontale, nessuna recessione gengivale. Linea mediana inferiore deviata di 8 mm

## PIANO DI TRATTAMENTO

La posizione buona del mascellare superiore e il buon display incisale suggeriscono di non intervenire sul di esso chirurgicamente. L'A-N-Pg e il mento pronunciato in associazione alla severa asimmetria , suggeriscono la chirurgia ortognatica a carico della mandibola.

Obbiettivo ortodontico è quello di preparare e decompensare le due arcate ( eseguire torque coronopalatale su 13 , corono-vestibolare su 23,43 e 44, 45, 46) .

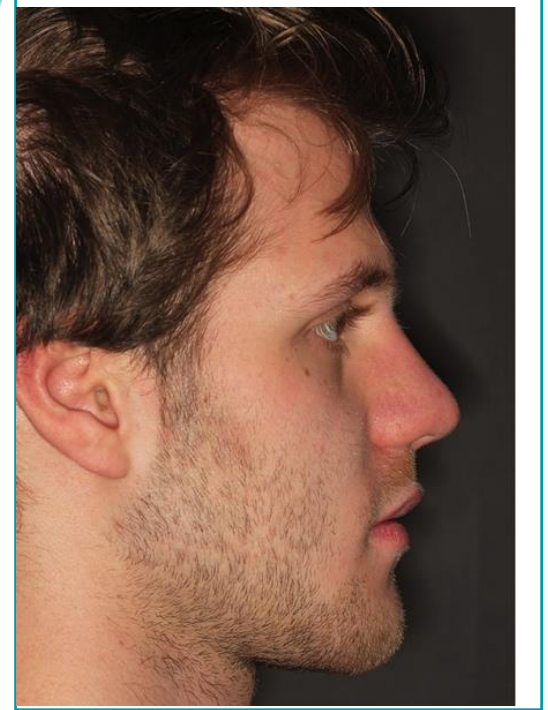

E' stata programmata l'estrazione degli ottavi almeno 6 mesi prima della chirurgia.

E' stato pianificata una contenzione fissa da canino a canino sia sull'arcata superiore che inferiore.

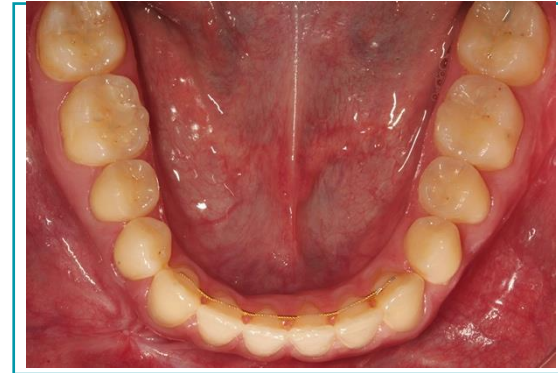
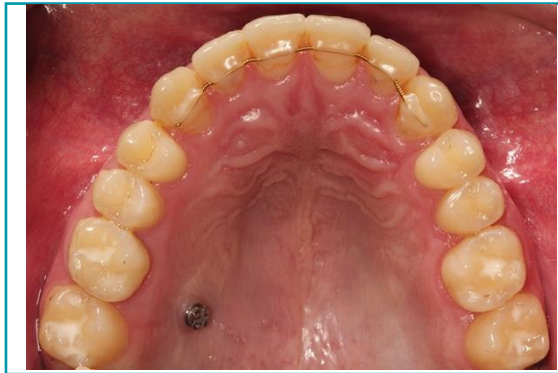
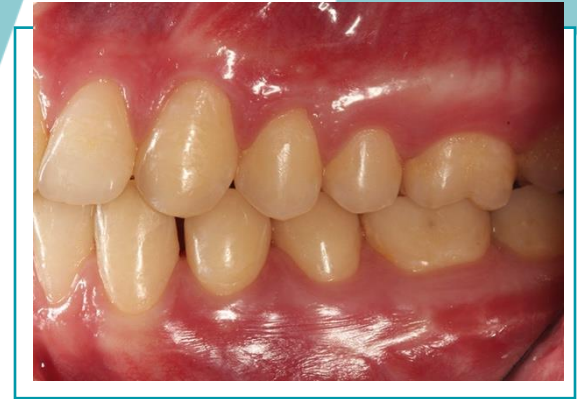
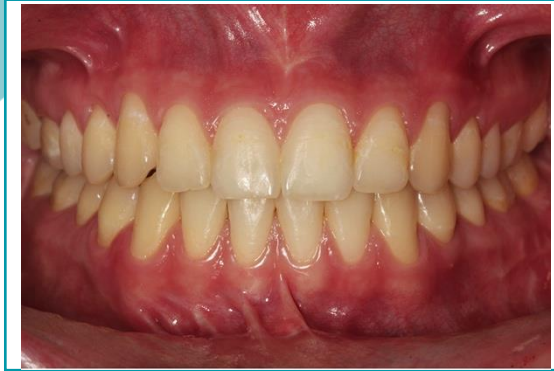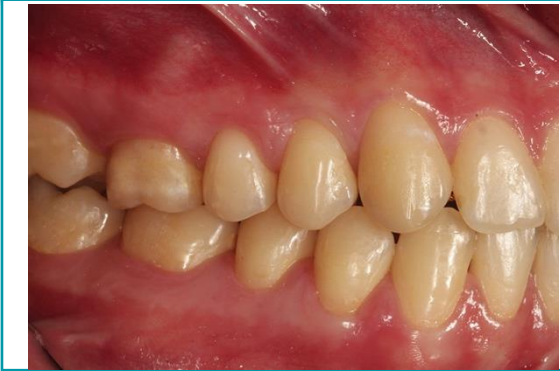# IPOSTESI DI TRATTAMENTO ALTERNATIVA

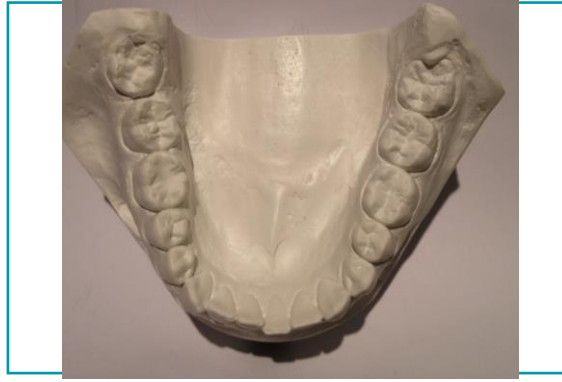
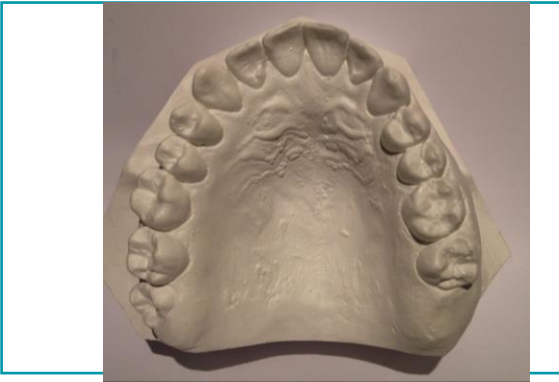
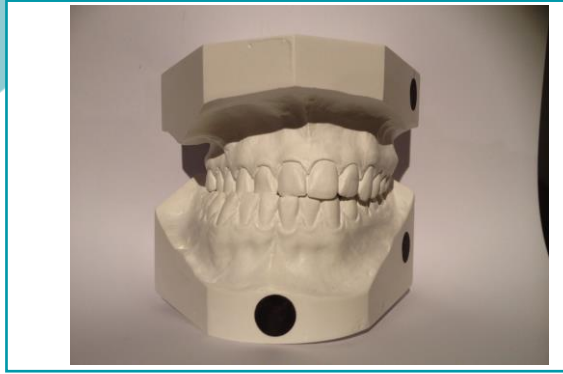


**Fotografie finali extraorali – 23-01-2012**



**Fotografie finali intraorali – 23-01-2012**



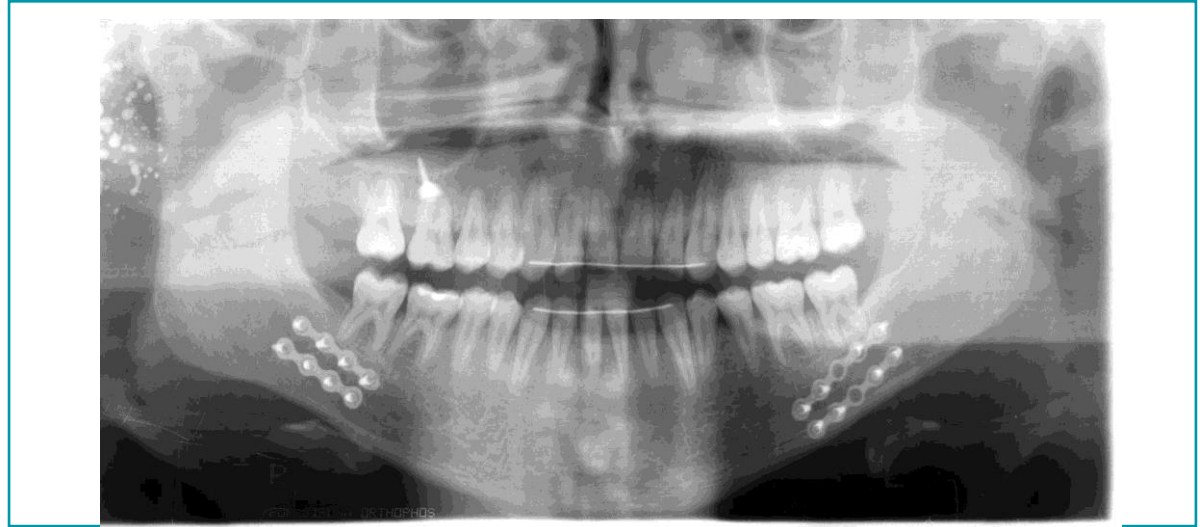**Modelli in gesso finali -23-01-2012**

# ORTOPANTOMOGRAMMA FINALE

## Formula dentaria

inserire formula corretta cancellando i denti mancanti

8	7	6	5	4	3	2	1		1	2	3	4	5	6	7	8	
-----																	
7	6	5	4	3	2	1	1		1	2	3	4	5	6	7		



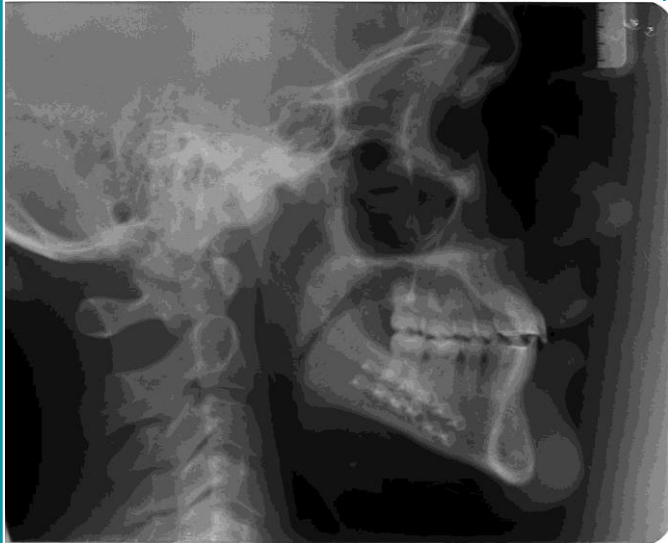## Commenti:

Alla fine del trattamento è stato ottenuto un buon parallelismo radicolare.

L'asimmetria mandibolare è stata corretta, ma sono ancora rilevabili alcuni segni dell'asimmetria precedente a livello dell'angolo goniaco e sul ramo orizzontale della mandibola.

Non è presente alcun riassorbimento delle radici se non all'apice di 11, 12 e 21 (leggero).

# Teleradiografia latero-laterale e cefalometria finale



inserire dati corretti

## RAPPORTI SCHELETRICI SAGITTALI

Posizione del Mascellare S.N / A	±	[ 84° ]
Posizione della Mandibola S.N / Pg	±	[ 83,5 ]
Relazione inter-mascellare sagittale A.N / Pg	±	[ 0 ]

## RAPPORTI SCHELETRICI VERTICALI

Inclinazione del Mascellare S.N / ANS.PNS	±	[ -0,2 ]
Inclinazione della Mandibola S.N / Go.Gn	±	[ 28,8 ]
Relazione Inter-mascellare Verticale ANS.PNS / Go.Gn	±	[ 29,1 ]

## RAPPORTI DENTO-BASALI

Inclinazione Incisivo Superiore +1 / ANS.PNS	±	[ 114,1 ]
Inclinazione Incisivo Inferiore -1 / Go.Gn	±	[ 88,4 ]
Compensazione Incisivo Inferiore -1 / A.Pg (mm.)	±	[ 2,1 ]

## RAPPORTI DENTALI

Overjet	±	[ 3,3 ]
Overbite	±	[ 2,1 ]
Angolo Inter-incisivo	±	[ 123,2 ]

Data 23-01-2012



# SINTESI FINALE

## Risultati scheletrici

A-N-Pg è passato da  $-2,5$  a  $-0,7^\circ$ , la divergenza è stata leggermente migliorata (SN-GoGn da  $32.9^\circ$  a  $28.8^\circ$ ).

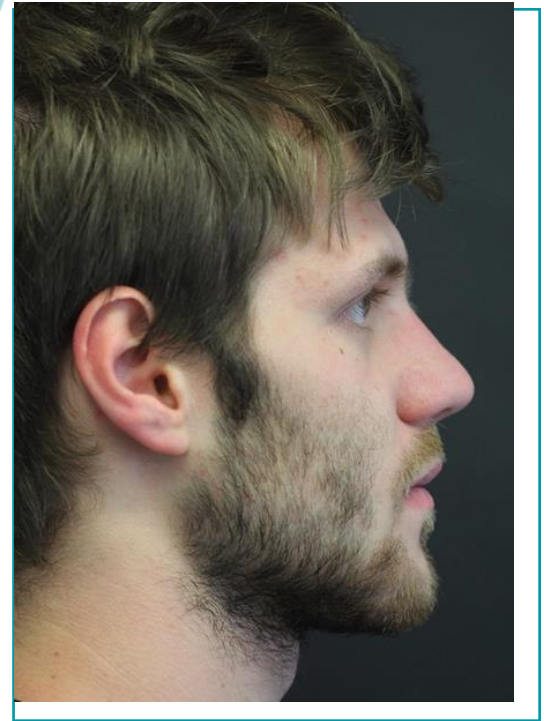


OVJ e OB sono stati riportati a valori normali (OVJ 3.3mm OVB 2.1mm). Gli incisivi superiori e inferiori hanno sostanzialmente mantenuto la loro inclinazione.

## Risultati dentali

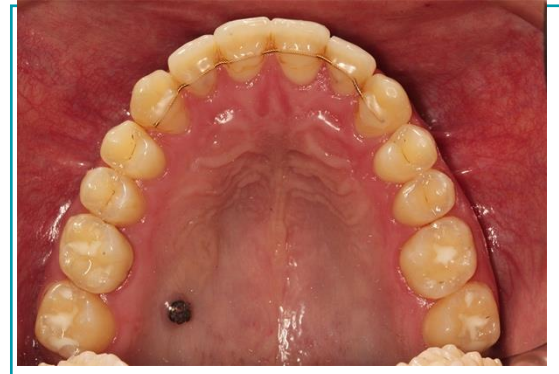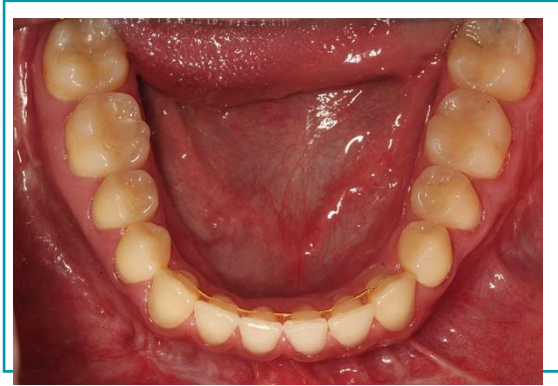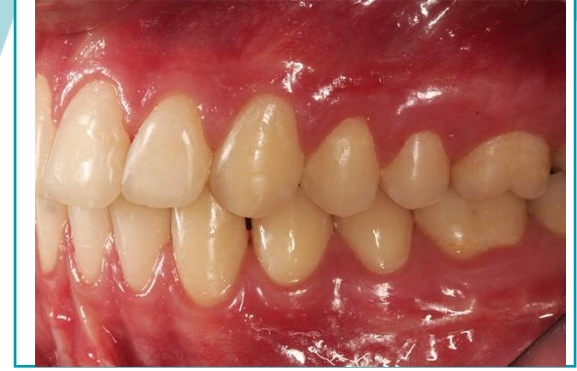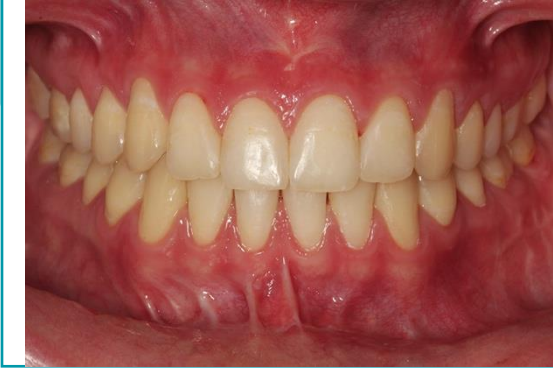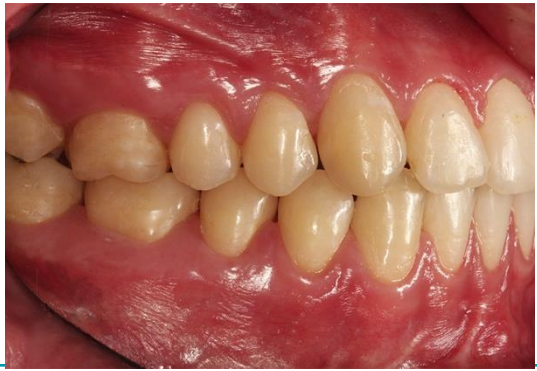E' stata raggiunta una solida I Classe molare e canina da entrambe i lati, linee mediane coincidenti tra loro e con il volto. E' ancora presente un certo grado di asimmetria del mento e a livello dell'angolo goniaco. Nessuna discrepanza tra CO-CR.

## Risultati a carico dei tessuti molli

E' stato raggiunto un risultato armonico nell'estetica facciale e mantenuto un buon display degli incisivi superiori in posizione di rest e durante il sorriso



**Fotografie extraorali al controllo a distanza (se trattasi di caso già  
presentato in precedenza) — 05-03-2013**



**Fotografie intraorali al controllo a distanza (se trattasi di caso già  
presentato in precedenza) - 05-03-2013**

## VALUTAZIONE RISULTATI A DISTANZA

1 anno 2 m dopo la fine del trattamento, l'aspetto del viso e il sorriso del paziente sono soddisfacenti.

La relazione molare e canina di classe I e le linee mediane coincidenti sono state mantenute senza discrepanze Co-Cr.

Non sono presenti problemi di ATM.

L'apparecchio rimovibile circonferenziale nella parte superiore e l'apparecchio Hawley modificato vengono ancora utilizzati durante la notte.

inserire foto

inserire foto cliniche  
Fase 1 di terapia


inserire foto

inserire foto

inserire foto

**Fasi di terapia** (facoltativo ma apprezzato) - **Data** \_\_\_\_\_


commenti - inserire testo (max 200 caratteri spazi inclusi)




le



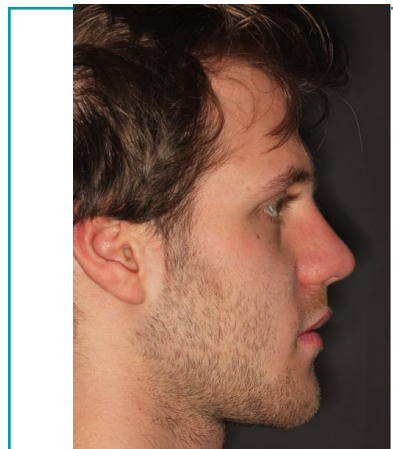
e

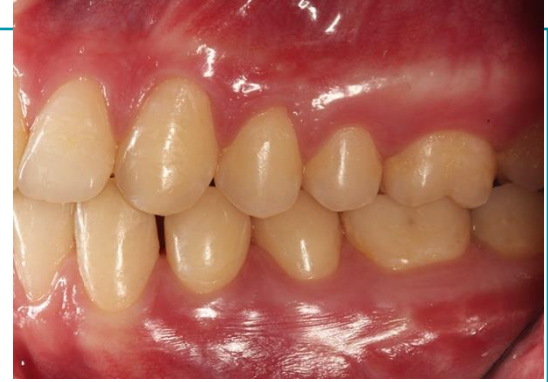
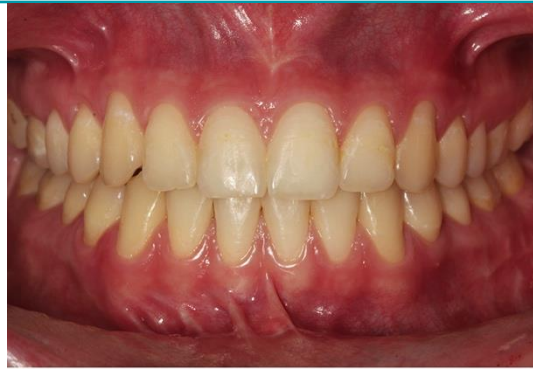
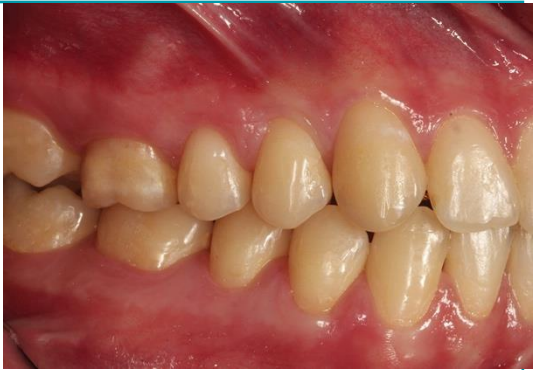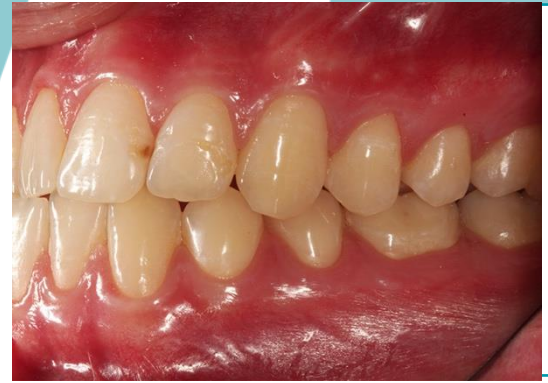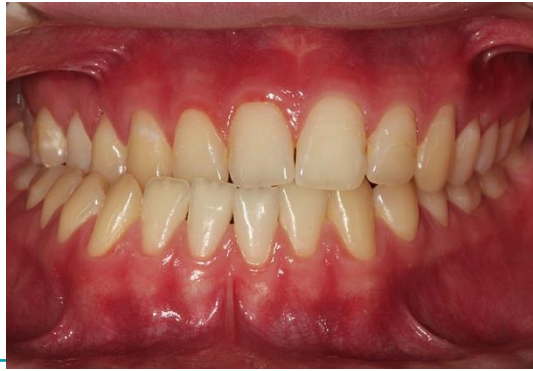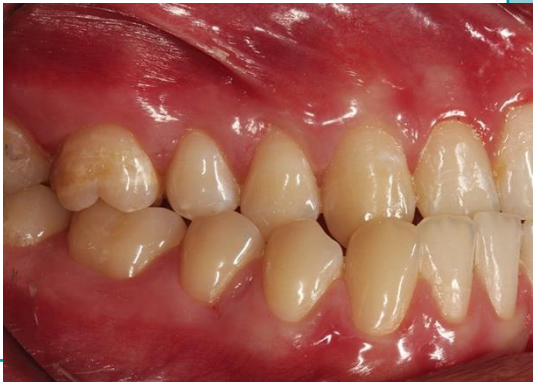e



e







# Grazie!

[www.sido.it](http://www.sido.it)



**SIDO**  
Società Italiana  
di Ortodonzia