Casi Clinici

SIDO
Società Italiana
di Ortodonzia

www.sido.it

Caso n° 3

Accentuata discrepanza dento-scheletrica

Malocclusione Classe 1

Certificazione IBO 2021

Matteo Spigaroli

Età paziente: 19aa 11mm

Sesso: M

Fotografie extraorali - Data 22-03-2012

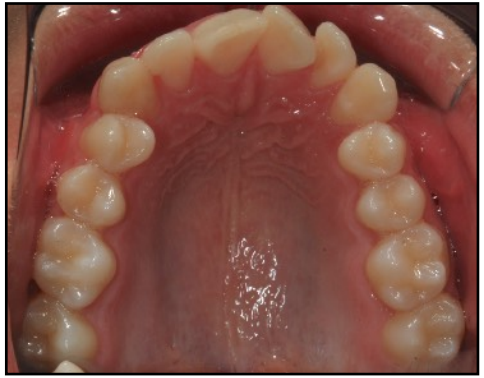
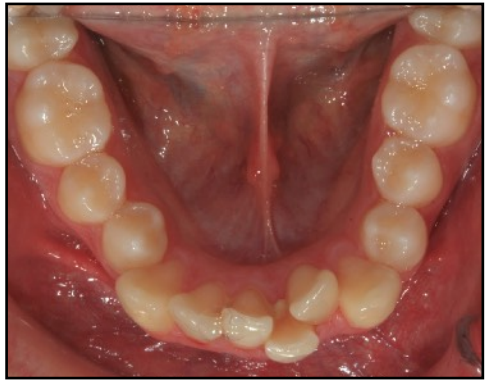

Fotografie intraorali iniziali - Data 22-03-2012

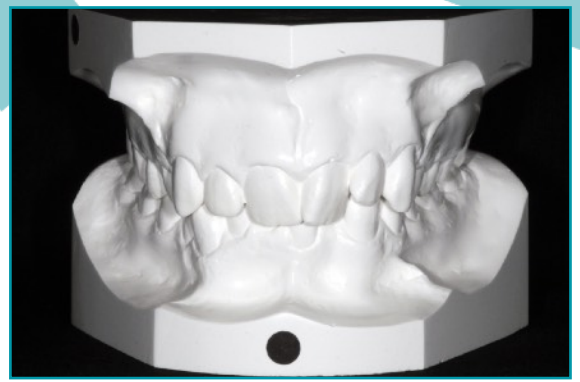

Modelli in gesso iniziali - Data 22-03-2012

ORTOPANTOMOGRAFIA

Formula dentaria

8 7 6 5 4 3 2 1	1 2 3 4 5 6 7 8
8 7 6 5 4 3 2 1	1 2 3 4 5 6 7 8

Commenti:

Si evidenza la presenza di tutti gli elementi dentali, compresi i terzi molari; non sono presenti particolari asimmetrie mandibolari, i condili appaiono ben definiti e nella norma.

Teleradiografia latero-laterale e cefalometria iniziale

RAPPORTI SCHELETRICI SAGITTALI		
Posizione del Mascellare S.N / A	±	87°
Posizione della Mandibola S.N / Pg	±	78,5°
Relazione inter-mascellare sagittale A.N / Pg	±	8,5°
RAPPORTI SCHELETRICI VERTICALI		
Inclinazione del Mascellare S.N / ANS.PNS	±	8°
Inclinazione della Mandibola S.N / Go.Gn	±	39°
Relazione Inter-mascellare Verticale ANS.PNS / Go.Gn	±	31°
RAPPORTI DENTO-BASALI		
Inclinazione Incisivo Superiore +1 / ANS.PNS	±	99°
Inclinazione Incisivo Inferiore -1 / Go.Gn	±	87°
Compensazione Incisivo Inferiore -1 / A.Pg (mm.)	±	5,5°
RAPPORTI DENTALI		
Overjet	±	2
Overbite	±	6,5
Angolo Inter-incisivo	±	143°

Data 28-02-2012

DIAGNOSI

Occlusale Sagittale	Rapporti molari di classe I sia a destra che a sinistra; rapporti canini di classe II a destra; lieve classe II a sinistra; overjet nella norma, retroinclinazione asse incisivi superiori.
Occlusale Verticale	Overbite aumentato (circa 75%) nonostante l'aumentata dimensione verticale scheletrica.
Occlusale Trasversale	Rapporti trasversali nella norma; palato lievemente contratto; profondità della volta palatina corretta; linee inter-incisali non coincidenti per deviazione della LM di entrambe le arcate.
Scheletrica Sagittale	II classe scheletrica, profilo convesso, angolo naso-labiale nella norma.
Scheletrica Verticale	Aumentata divergenza scheletrica, labbra competenti, lieve eccesso verticale del terzo inferiore del viso.

DESCRIZIONE DEL CASO

Paziente di sesso maschile di 19 anni che presenta malocclusione dentale di classe I di Angle in un contesto di classe scheletrica II, iper-divergenza scheletrica, affollamento dentale accentuato sia nell'arcata superiore che nell'arcata inferiore, dentizione permanente completa in entrambe le arcate ad eccezione dei terzi molari, assenza di sintomatologia articolare, tessuto parodontale sottile con gengivite diffusa ed alto rischio di recessioni gengivali, in particolare a livello dell'elemento 3.1.

Il paziente desidera un sorriso più attraente riducendo l'affollamento dentale.

Si opta per un trattamento ortodontico fisso con estrazione dei primi premolari in entrambe le arcate.

Alla fine della terapia si programma contenzione fissa inferiore e rimovibile superiore.

PIANO DI TRATTAMENTO

Trattamento ortodontico con attacchi bidimensionali Edgewise eseguito in un'unica fase terapeutica con l'estrazione dei primi premolari superiori ed inferiori. È stata applicata una barra transpalatale per il controllo della trasversalità: gli incisivi dell'arcata inferiore sono stati inseriti nell'apparecchiatura successivamente alla distalizzazione dei canini in modo da evitare una loro ulteriore vestibolarizzazione, riducendo pertanto il rischio di danno parodontale e di recessione gengivale, in particolare a livello dell'elemento 3.1. Al fine di implementare l'ancoraggio posteriore, nell'arcata inferiore sono stati inseriti ancoraggi scheletrici temporanei (TADs).

Al termine della fase attiva è stata applicata una contenzione costituita da essix nell'arcata superiore, mentre nell'arcata inferiore è stato applicato retainer bondato da 3.3 a 4.3. Durata della fase attiva: 28 mesi. Il paziente indossa ancora l'essix notturno, mentre il retainer inferiore è stato rimosso dopo 36 mesi dalla fine della terapia attiva.

IPOTESI DI TRATTAMENTO ALTERNATIVA

Come alternativa terapeutica si è proposto di effettuare un intervento chirurgico di avanzamento della sola mandibola per migliorare i rapporti sagittali, riducendo di conseguenza l'angolo A-N-Pg. In fase di preparazione pre-chirurgica sarebbe stato necessario estrarre i secondi premolari superiori ed i primi premolari inferiori al fine di favorire la comparsa di una classe molare II, che sarebbe stata poi corretta in fase chirurgica. Tale alternativa tuttavia è stata rigettata dal paziente.

In sede di colloquio è stata sconsigliata la soluzione terapeutica senza estrazioni dentali, visti e considerati i seguenti fattori: la condizione parodontale (fenotipo parodontale sottile), il grado di affollamento dentale, l'iperdivergenza scheletrica e la posizione già avanzata degli incisivi inferiori sul piano N-B rispetto al punto Pg (rapporto di Reed Holdaway). Tutto ciò avrebbe invero aumentato il rischio di comparsa di lesioni parodontali (in particolare recessioni gengivali agli incisivi inferiori), oltre ad aumentare il rischio di recidiva post-terapeutica.


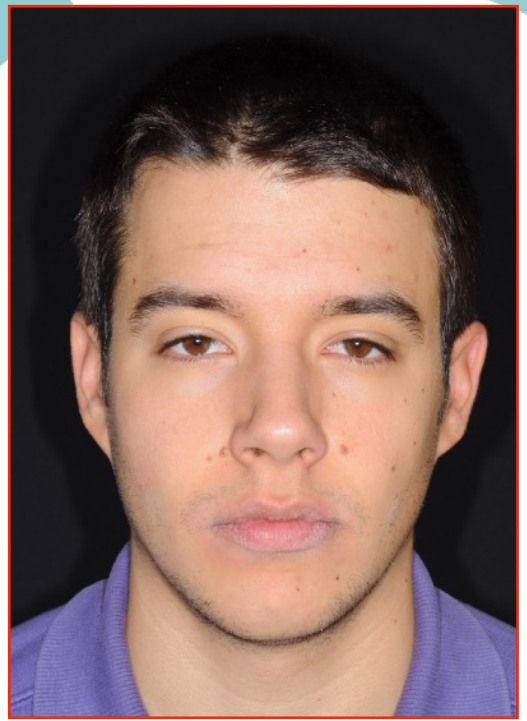
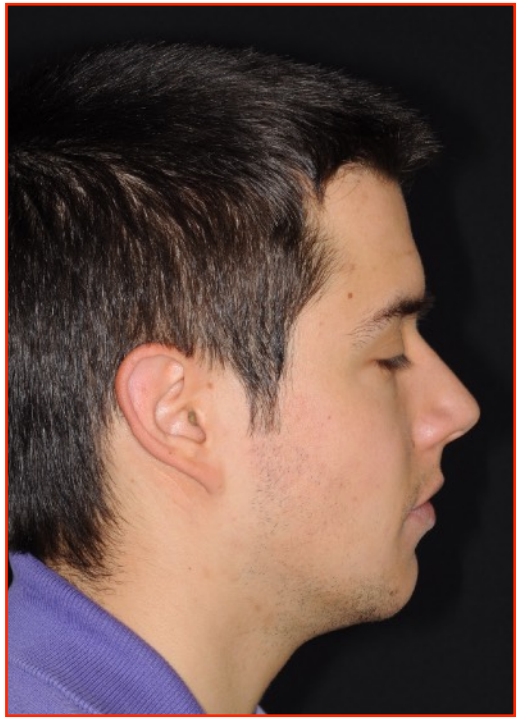

Fotografie finali extraorali - Data 04-08-2014

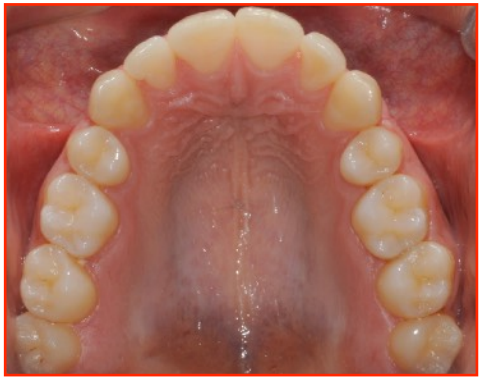
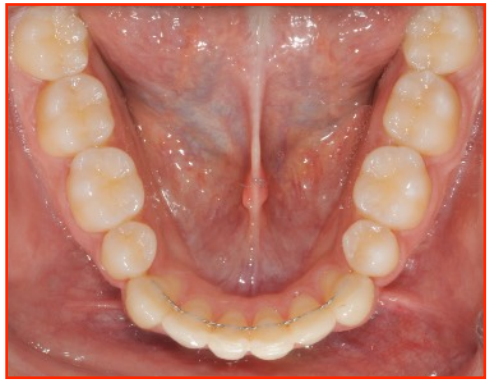

Fotografie finali intraorali - Data 04-08-2014

Modelli in gesso finali - Data 04-08-2014

ORTOPANTOMOGRAFIA FINALE

Formula dentaria

8765 321	123 5678
8765 321	123 5678

Commenti:

Buon parallelismo radicolare anche in prossimità dei siti estrattivi. Sono presenti in arcata i terzi molari che non appaiono in posizione ideale; questi non creano alcun disagio al paziente che al momento non intende procedere alla loro estrazione.

Teleradiografia latero-laterale e cefalometria finale

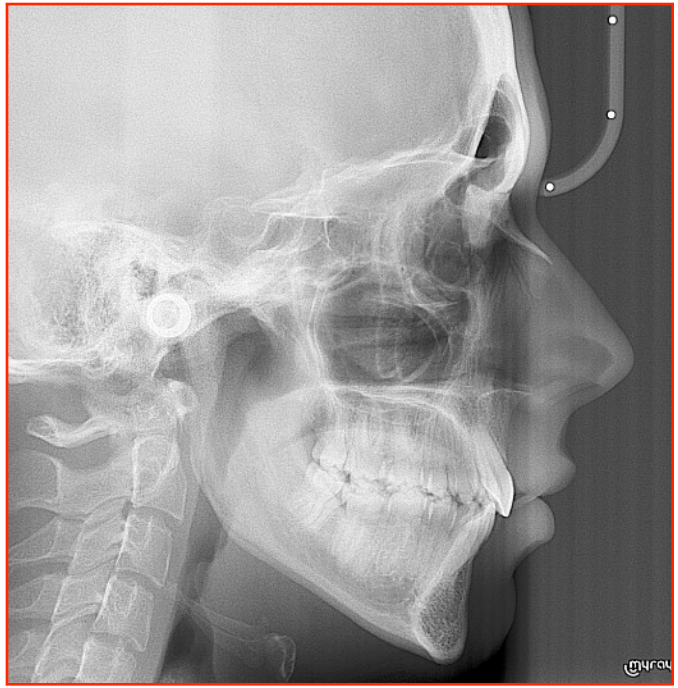

RAPPORTI SCHELETRICI SAGITTALI		
Posizione del Mascellare S.N / A	±	83°
Posizione della Mandibola S.N / Pg	±	78°
Relazione inter-mascellare sagittale A.N / Pg	±	5°
RAPPORTI SCHELETRICI VERTICALI		
Inclinazione del Mascellare S.N / ANS.PNS	±	8°
Inclinazione della Mandibola S.N / Go.Gn	±	38°
Relazione Inter-mascellare Verticale ANS.PNS / Go.Gn	±	30°
RAPPORTI DENTO-BASALI		
Inclinazione Incisivo Superiore +1 / ANS.PNS	±	108°
Inclinazione Incisivo Inferiore -1 / Go.Gn	±	94°
Compensazione Incisivo Inferiore -1 / A.Pg (mm.)	±	4
RAPPORTI DENTALI		
Overjet	±	2
Overbite	±	3
Angolo Inter-incisivo	±	128°

Data 04-08-2014

SINTESI FINALE

Risultati scheletrici

Sono stati applicati elastici inter-mascellari di classe II al fine di stimolare un eventuale residuo di crescita mandibolare, risultato in parte ottenuto riducendo l'angolo A.N/Pg da 8,5° a 5°. Per contro, anche a causa dell'utilizzo di tali elastici, è stata poco evidente la riduzione della divergenza scheletrica; tuttavia l'angolo S.N/Go.Gn è passato da 39° a 38°.

Risultati dentali

Durante tutta la terapia e soprattutto nella fase di arretramento del gruppo frontale superiore ed inferiore, è stata posta molta attenzione al controllo del torque di questi elementi dentali, in particolar modo nell'arcata superiore, cercando di contrastare la naturale tendenza alla riduzione del torque nella fase di chiusura degli spazi estrattivi. L'obiettivo è stato ottenuto in quanto si è passati da un angolo +1/ANS.PNS di 99° ad un angolo di 107°, nonostante una terapia ortodontica estrattiva con chiusura spazi. L'allineamento ed il livellamento dentale ottenuti sono soddisfacenti e permettono al paziente di effettuare con maggior efficacia le quotidiane manovre di igiene orale, favorendo il mantenimento di una salute dentale e parodontale corretta. La funzionalità è buona, non sono presenti click articolari o sintomatologia ATM, vi è corrispondenza fra occlusione centrica e relazione centrica (CO=CR).

Risultati a carico dei tessuti molli

Il controllo del torque degli incisivi superiori ha permesso di dare un maggior supporto al labbro superiore, contrastando l'apertura dell'angolo naso-labiale spesso presente nei casi trattati con estrazioni dentali.

Fotografie extraorali al controllo a distanza - Data 11-12-2018

Fotografie intraorali al controllo a distanza - Data 11-12-2018

Modelli in gesso finali - Data 11-12-2018

ORTOPANTOMOGRAFIA A DISTANZA

Formula dentaria

8765 321	123 5678
8765 321	123 5678

Commenti:

Si conferma una buona stabilità degli elementi dentali.

Teleradiografia latero-laterale e cefalometria distanza

RAPPORTI SCHELETRICI SAGITTALI		
Posizione del Mascellare S.N / A	±	83°
Posizione della Mandibola S.N / Pg	±	78,5°
Relazione inter-mascellare sagittale A.N / Pg	±	4,5°
RAPPORTI SCHELETRICI VERTICALI		
Inclinazione del Mascellare S.N / ANS.PNS	±	8°
Inclinazione della Mandibola S.N / Go.Gn	±	38°
Relazione Inter-mascellare Verticale ANS.PNS / Go.Gn	±	30°
RAPPORTI DENTO-BASALI		
Inclinazione Incisivo Superiore +1 / ANS.PNS	±	108°
Inclinazione Incisivo Inferiore -1 / Go.Gn	±	92°
Compensazione Incisivo Inferiore -1 / A.Pg (mm.)	±	3,5
RAPPORTI DENTALI		
Overjet	±	2,5
Overbite	±	3,5
Angolo Inter-incisivo	±	130°

Data 11-12-2018

VALUTAZIONE RISULTATI A DISTANZA

Il controllo a 4 anni e 4 mesi dalla fine del trattamento evidenzia un'occlusione stabile, una buona classe molare e canina; non si evidenziano né diastemi dentali né affollamento, non sono presenti abrasioni dentali o segni di traumi occlusali; la salute parodontale è buona, non sono presenti gengivite o segni di parodontite e non si evidenziano recessioni gengivali; la mobilità mandibolare è buona e si riscontra l'assenza di patologia dell'articolazione temporo-mandibolare.

Fasi di terapia

Durante la distalizzazione dei canini inferiori, gli incisivi sono stati lasciati liberi da brackets allo scopo di non peggiorare la loro pro-inclinazione, e di conseguenza non favorire la comparsa di recessioni gengivali. Inoltre inizialmente sono stati applicati due ancoraggi scheletrici (TADs) a livello dei molari inferiori, per contrastare la perdita di ancoraggio. Questa prima fase di distalizzazione canina è stata conseguita tramite una molla aperta e una legatura metallica con funzione anti-rotazionale. Solo successivamente alla distalizzazione dei canini si è provveduto all'applicazione dei brackets negli incisivi inferiori.





Grazie!

SIDO
Società Italiana
di Ortodonzia

www.sido.it